

« A LA RECHERCHE DU STENT PERDU... »

Congrès APPAC le 9 juin 2023
Anne Laure Cayrou
CH Henri Mondor Aurillac (15)



- Pas de conflit d'intérêt

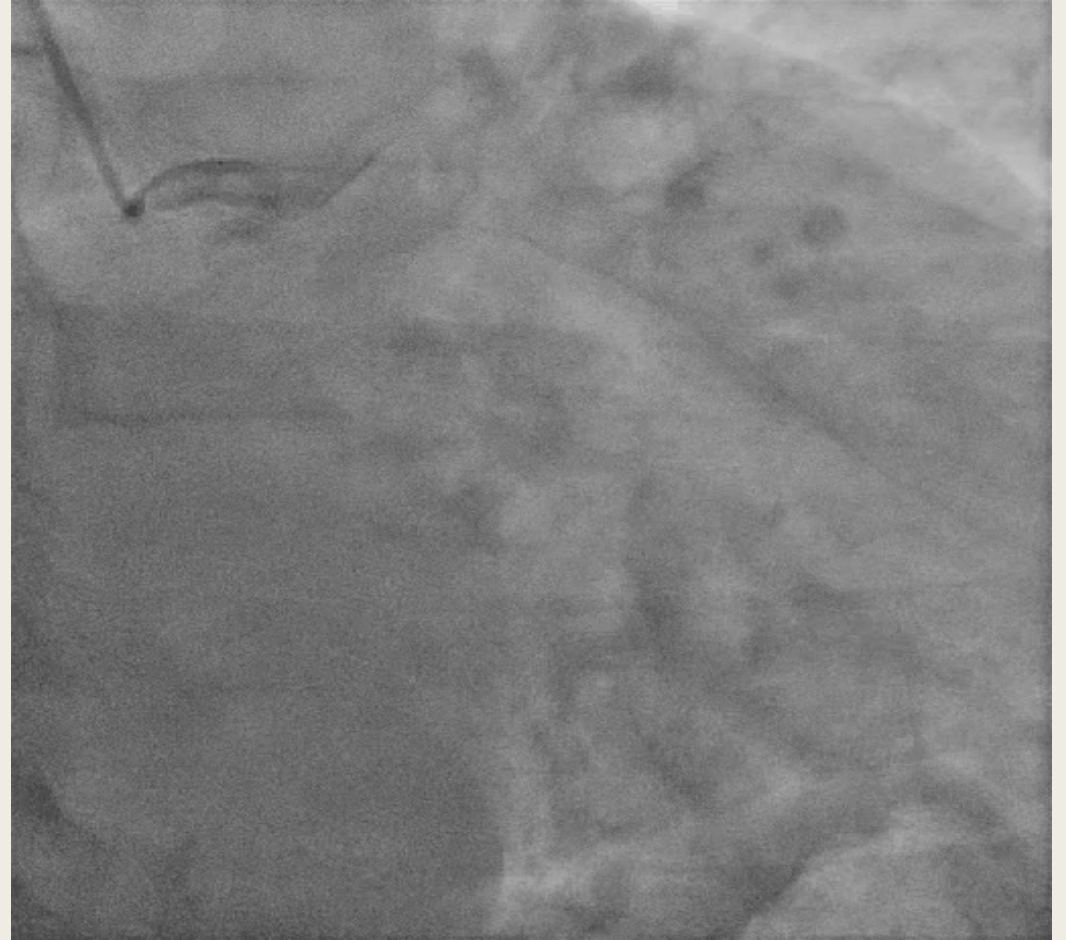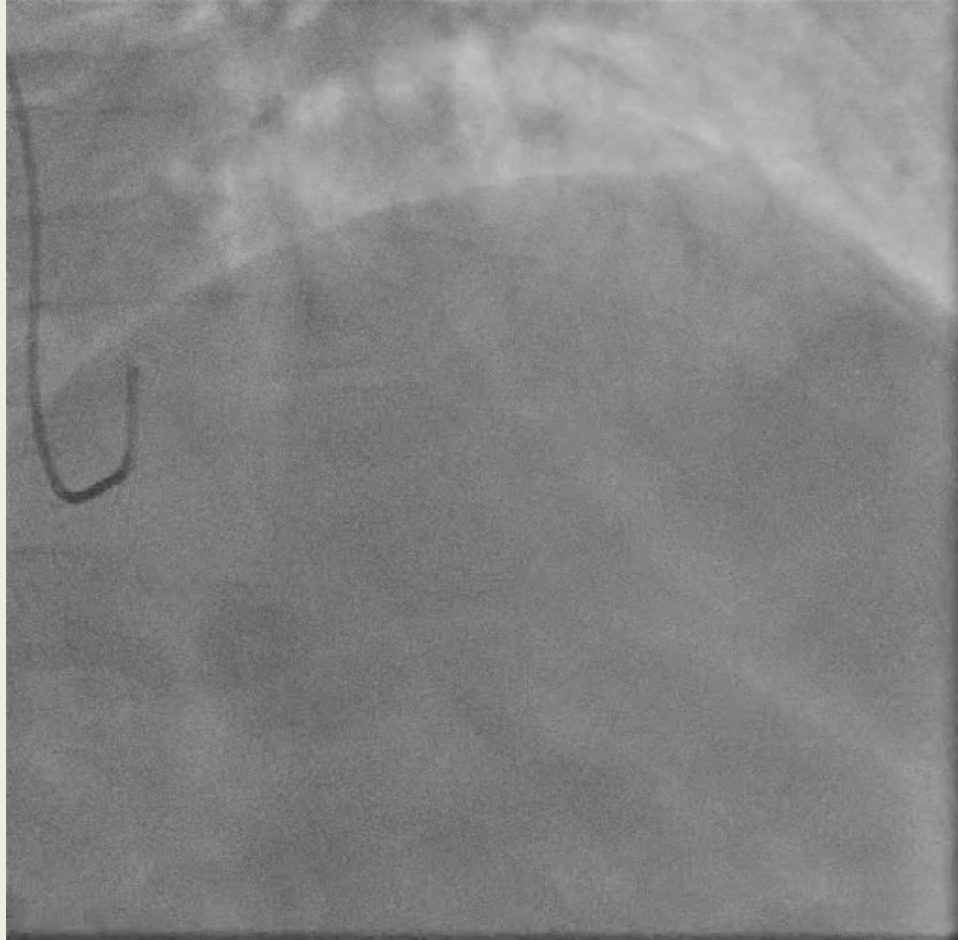Mr S. Michel 65 ans

- Symptomatique, scintigraphie myocardique + en inférieure
- FDR :
 - Âge
 - Sexe
 - HTA
 - *Diabète type II*
 - *Tabac*
 - *Sd d'apnée du sommeil*

Coro n° 1 : 22/12/2022

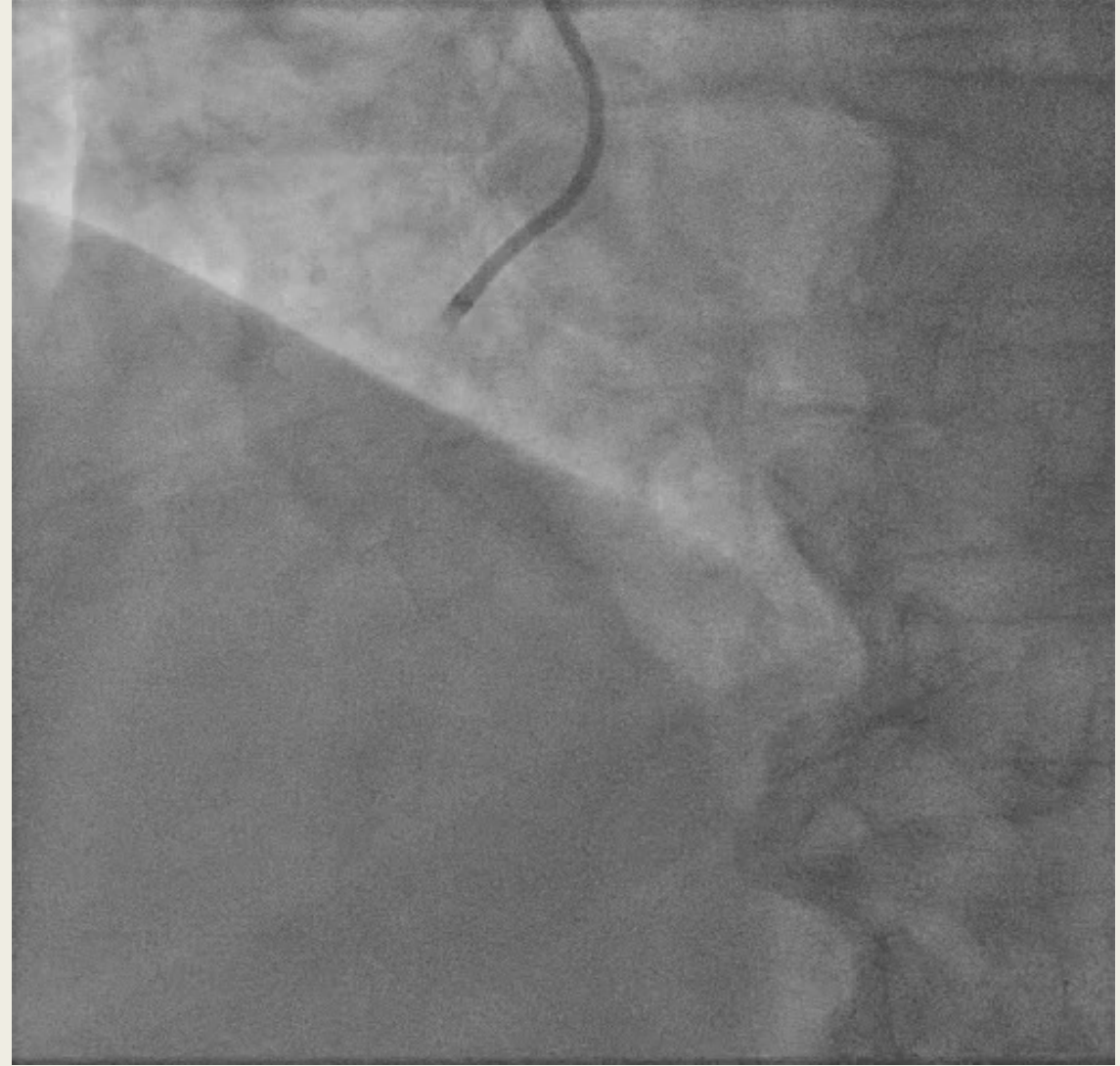
- Abord primaire radial droit 6F
- Réseau coronaire gauche: sonde JL 3.5 diag

Réseau athéromateux dans son ensemble avec un athérome et des méga artères



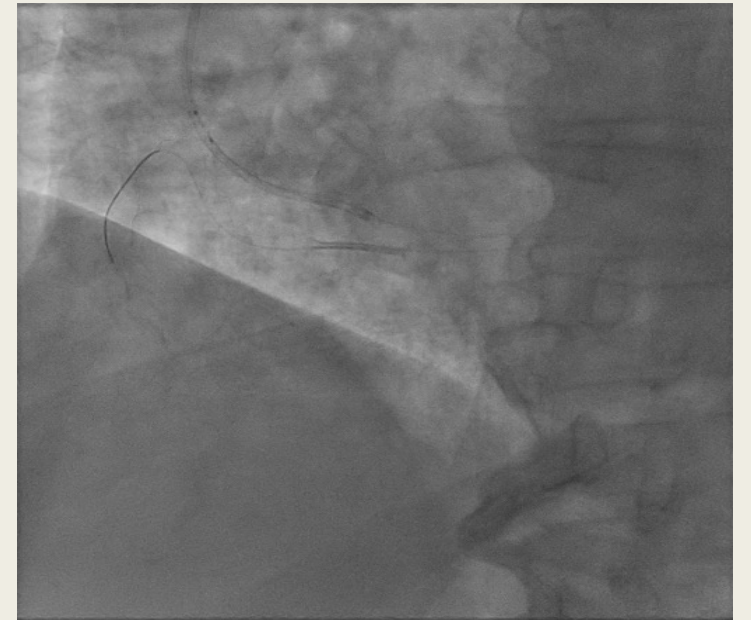
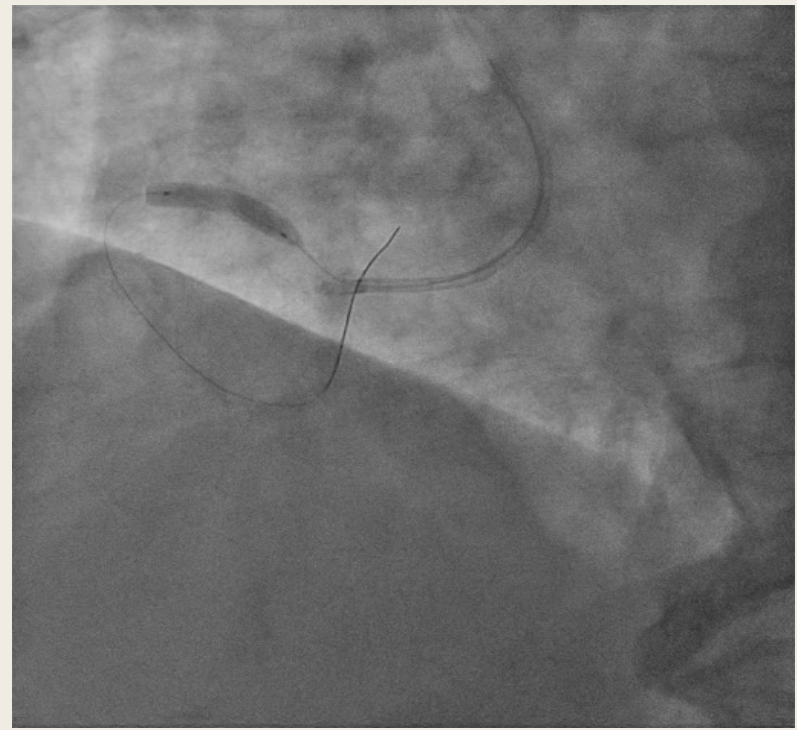
Tronc commun sans sténose
Sténose non significative (<50%) sur IVA moyenne
CX pas de lésion, réseau dominé

- Réseau coronaire droit dominant :
- sonde d'approche 6F ALR 1-2
 - *Sténose très serrée CD proximale (70-90 %)*

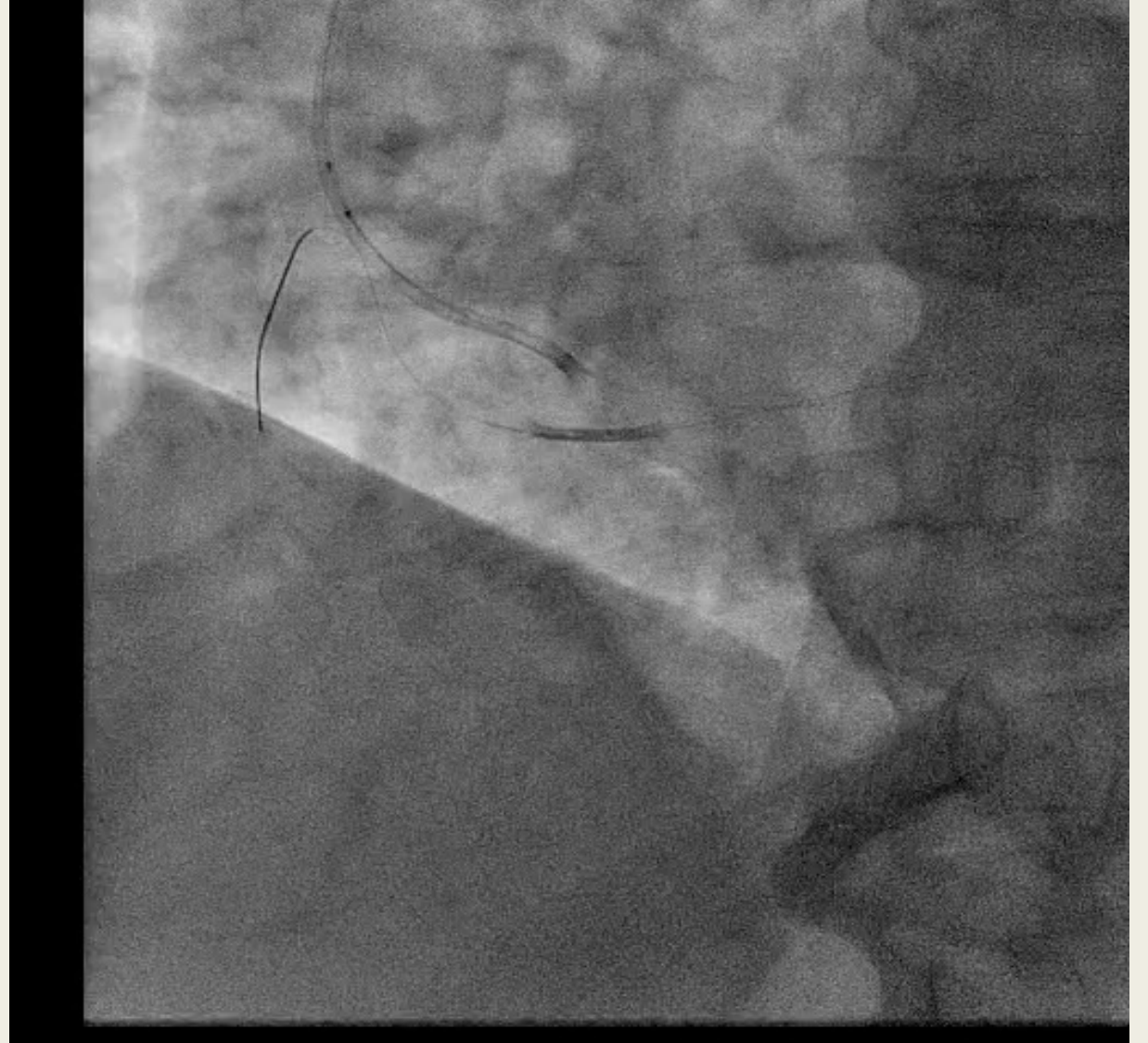


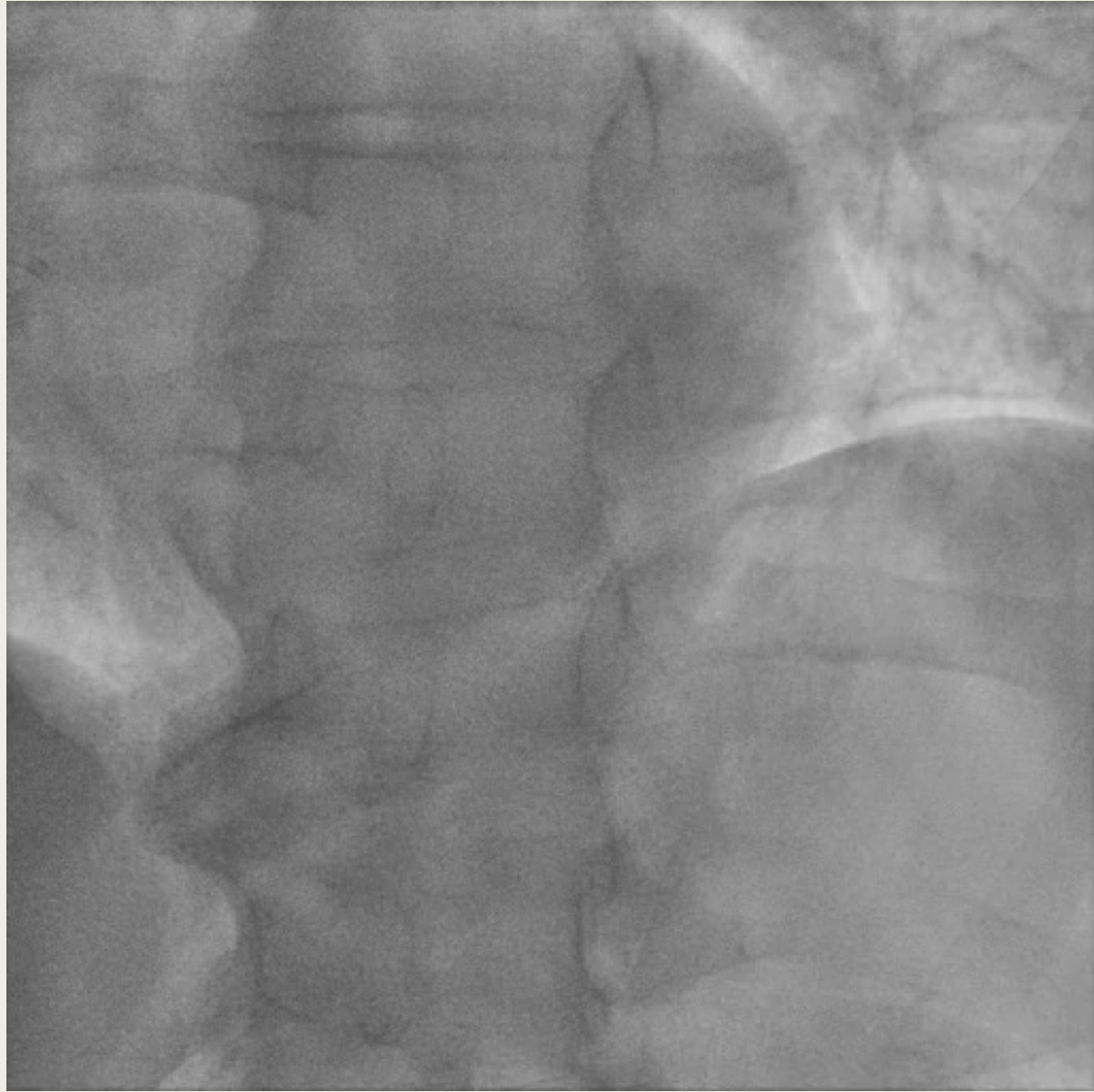- Tentative d'angioplastie de la coronaire droite
Passage d' un guide BMW
Difficulté ++ manque de support
dilaté ballon 4 X 20 mm
Stenting 5 x24 mm

ECHEC stent desserti !



- Tentative de récupération du stent en passant un ballon
- Manque de support ++
- ...Stent dans l'aorte puis...





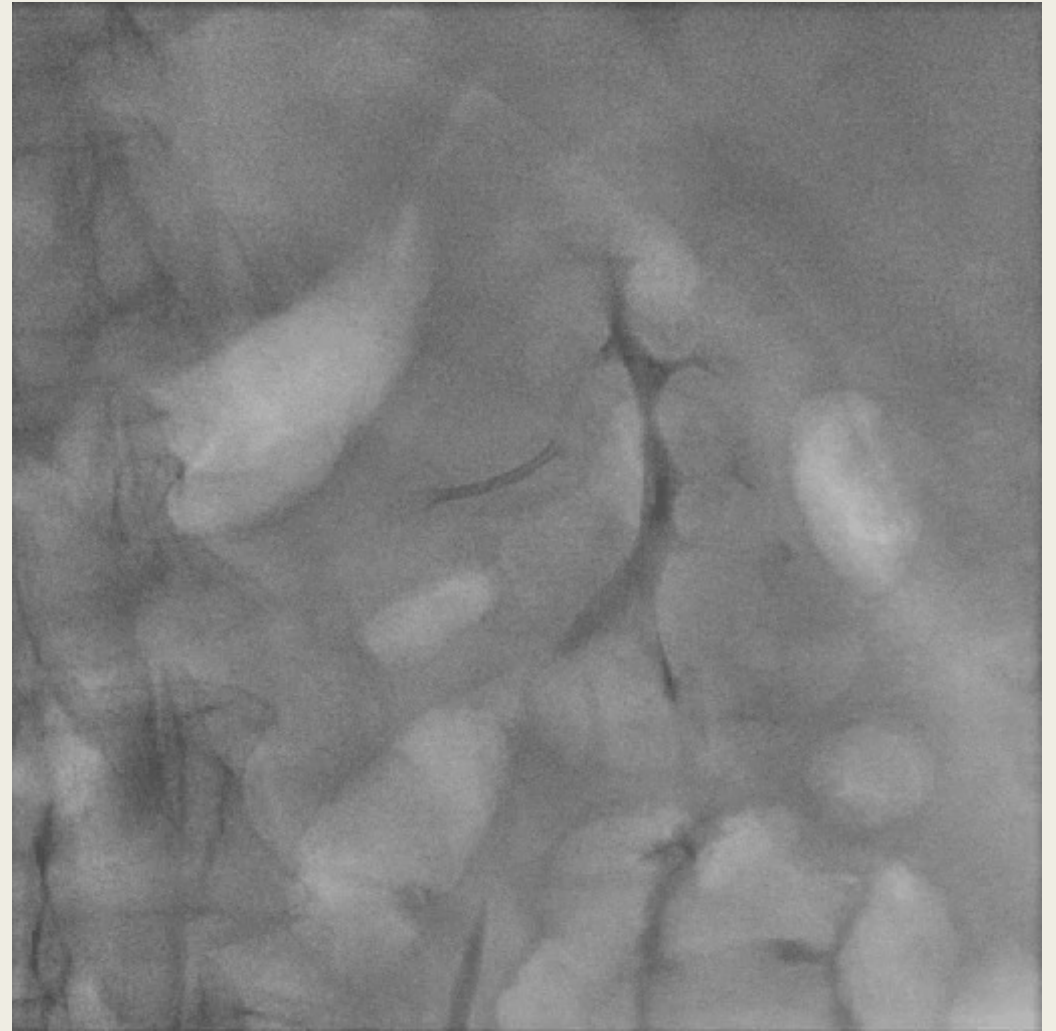
- Passage fémoral 7F

Tentative de récupération au lasso

Mais stent part dans l'artère rénale!!

Fermeture angioseal 8F

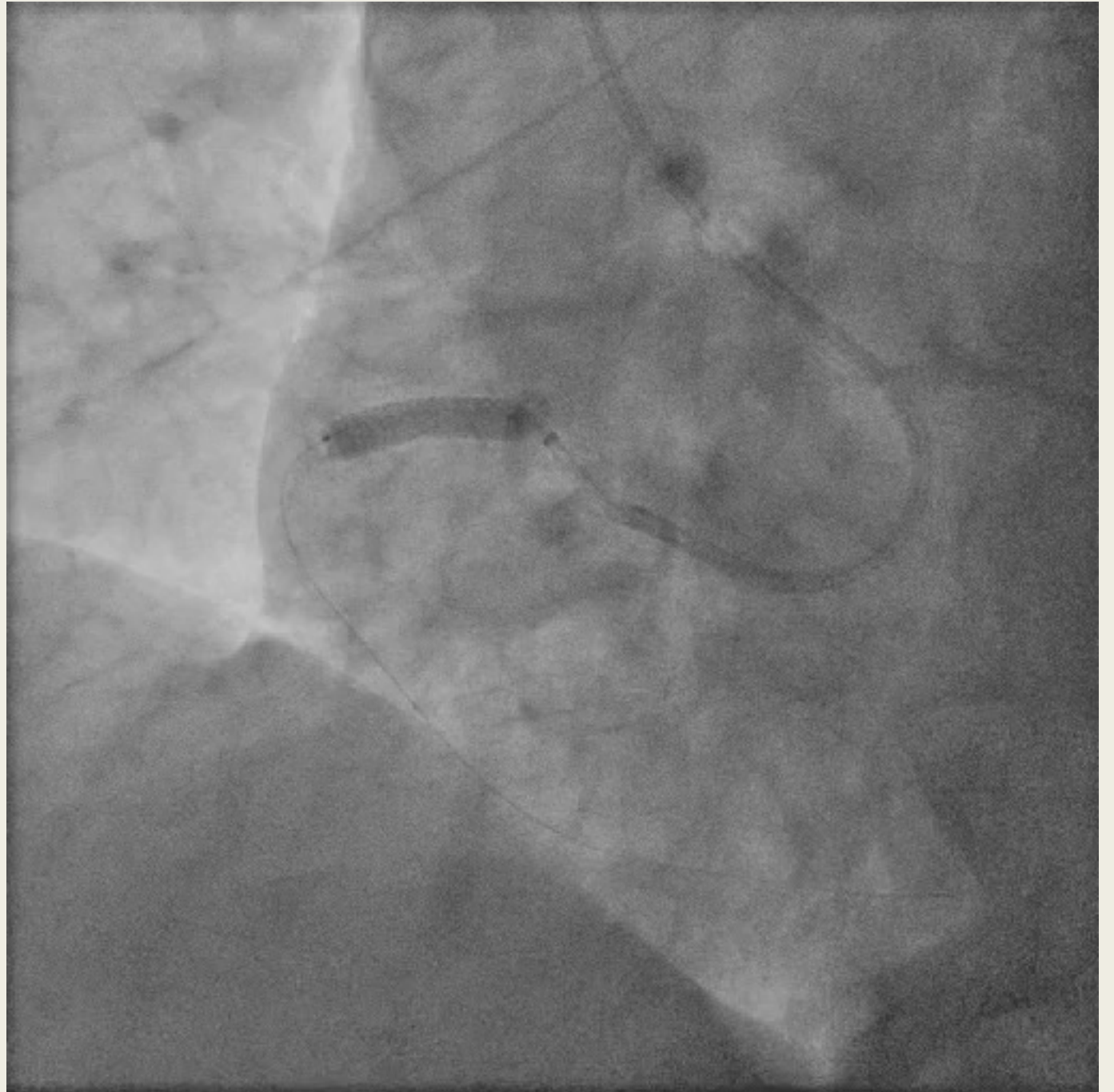Stop coro, reprise dans 3 semaines...
(168cc produit de contraste, 1H 30 de
procédure)

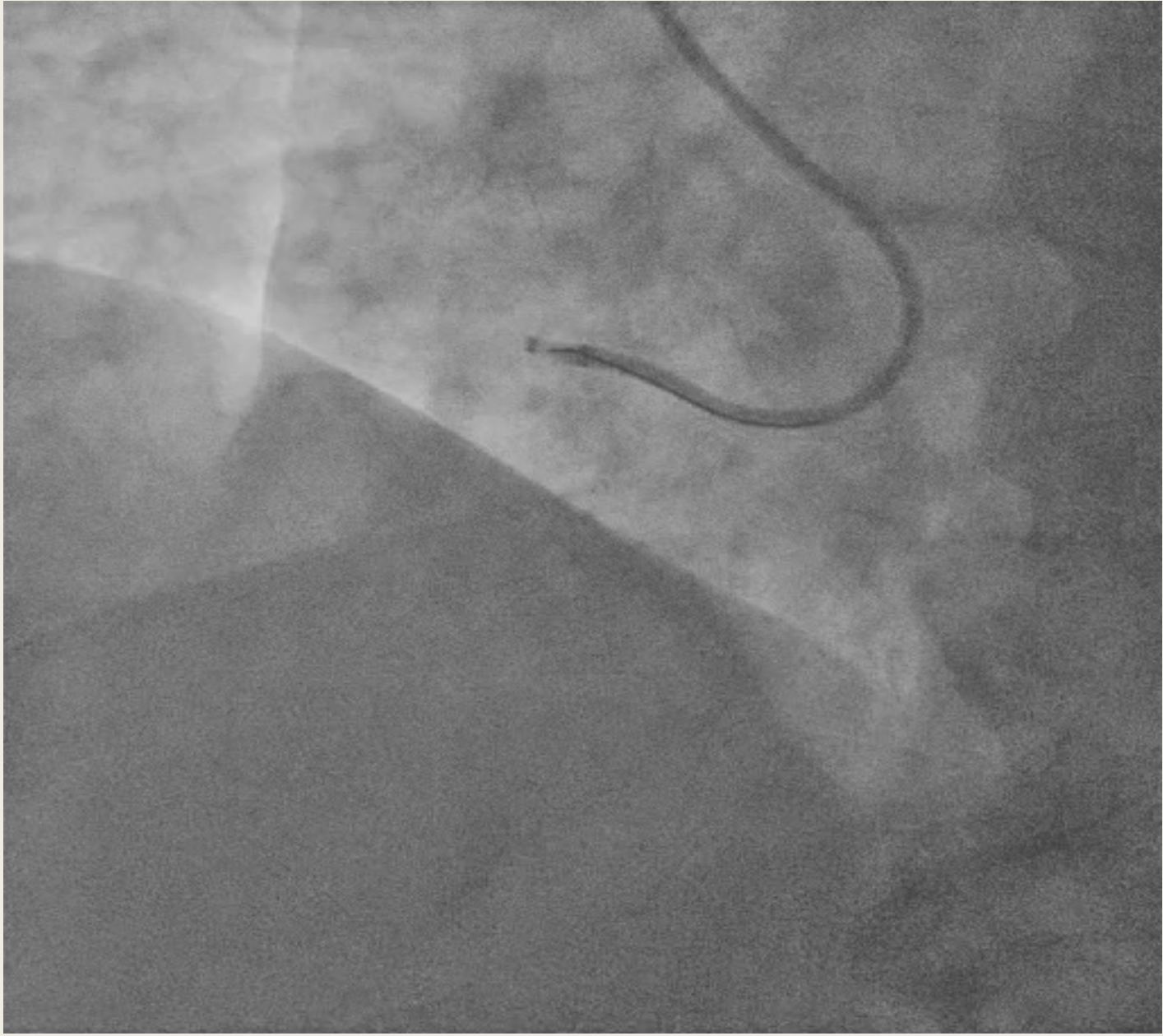


Coro n° 2 :

23/01/2023

- Passage direct fémoral 7F
 - *Sonde d'approche AL 2 7F, guideliner 7F*
 - *Ballon 4 x 20*
 - *Stenting 5 x 20*
 - *Post dilate 5,5 x 20*



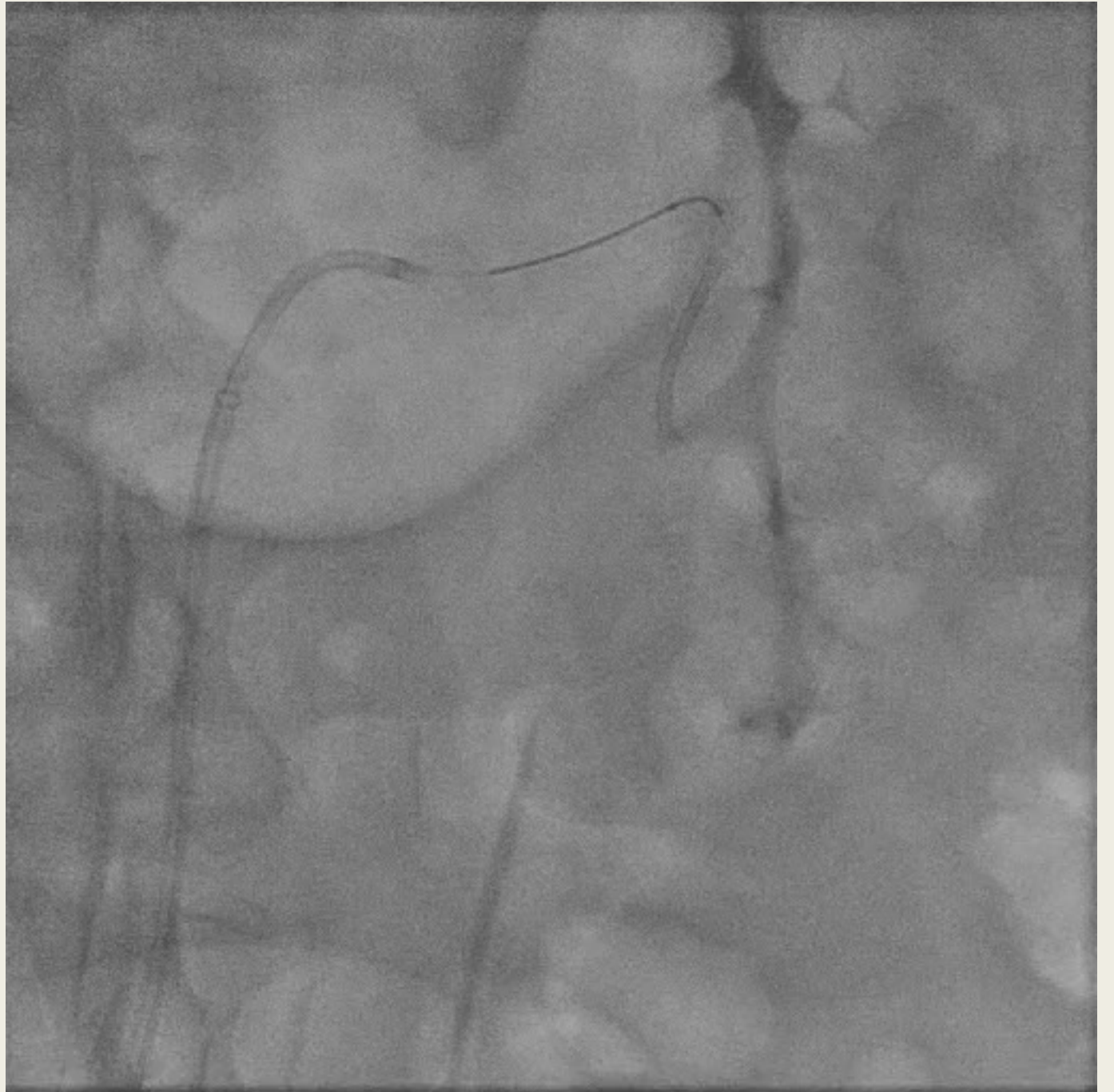

Coro n° 2:

- Tentative de récupération stent rénal

Glissé ++ dans artère rénale

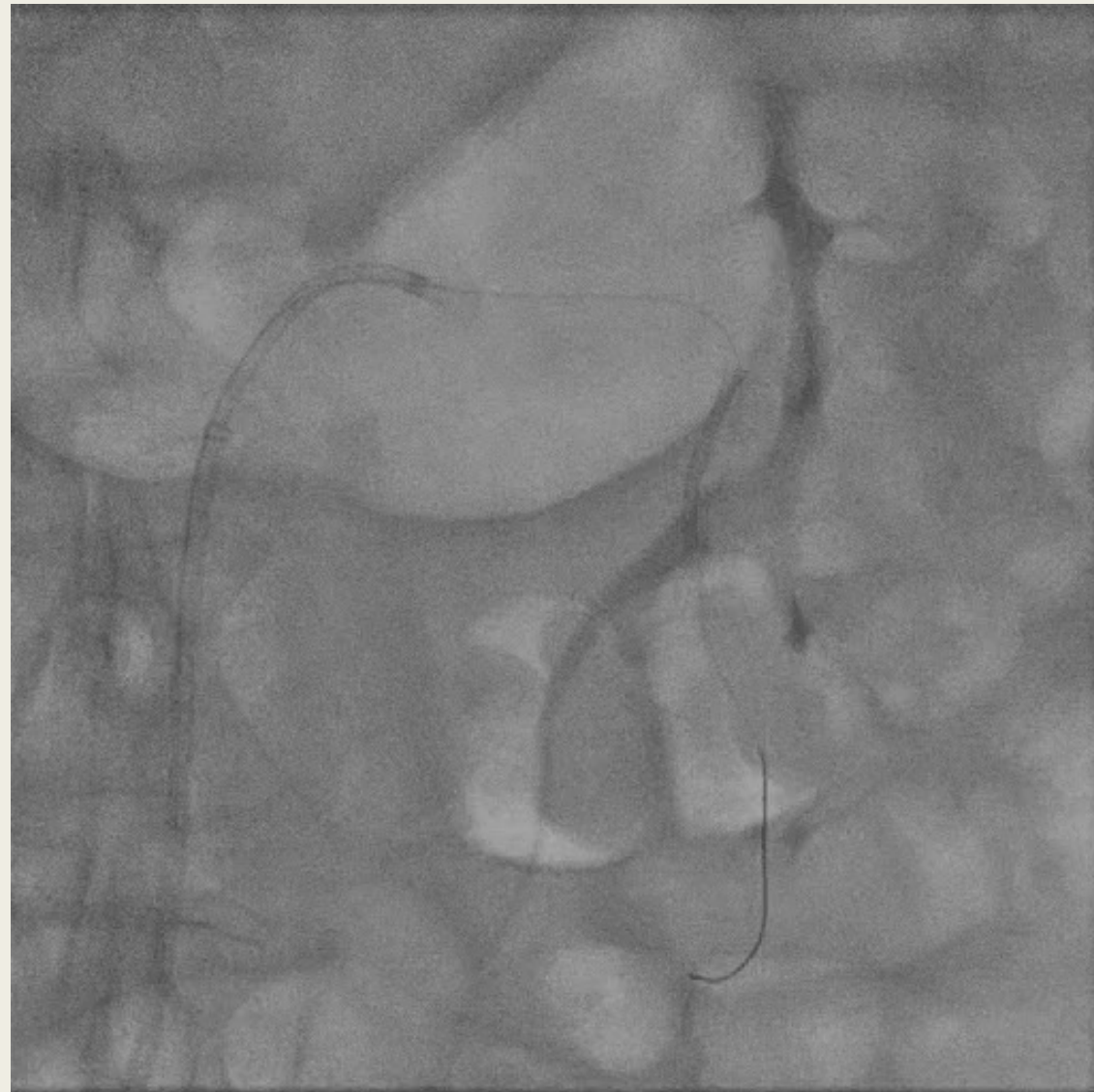
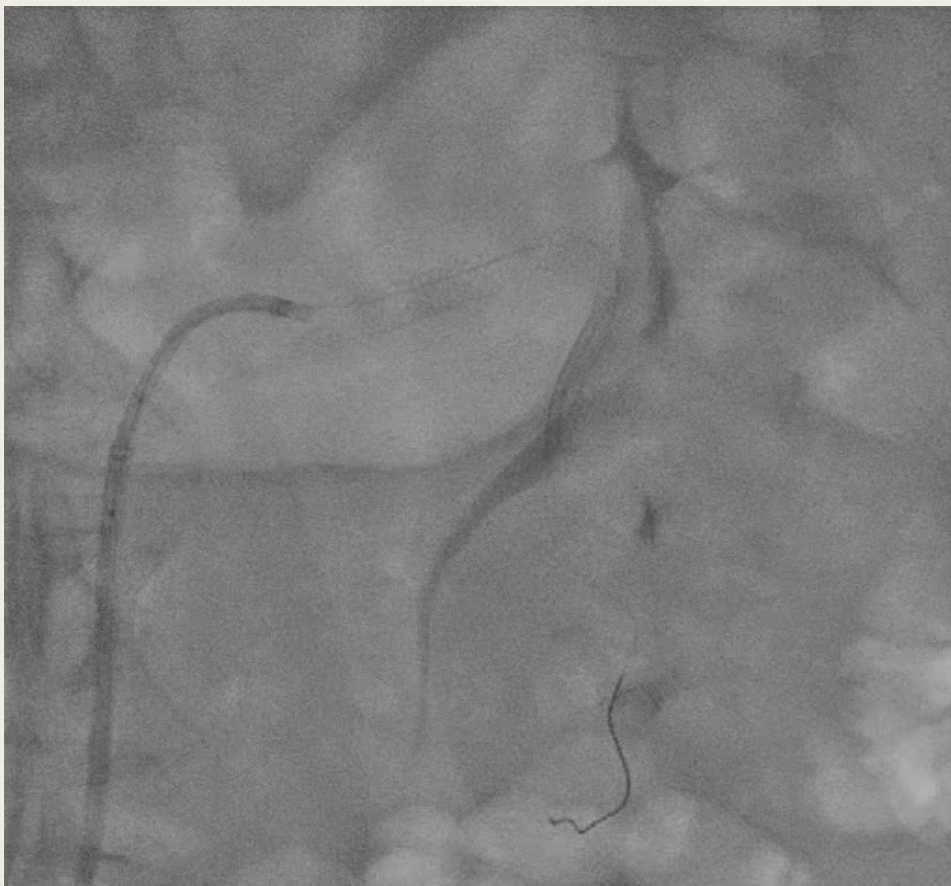
Sonde JR 4 7F



Passage d'un guide et tentative rattrapage avec ballon

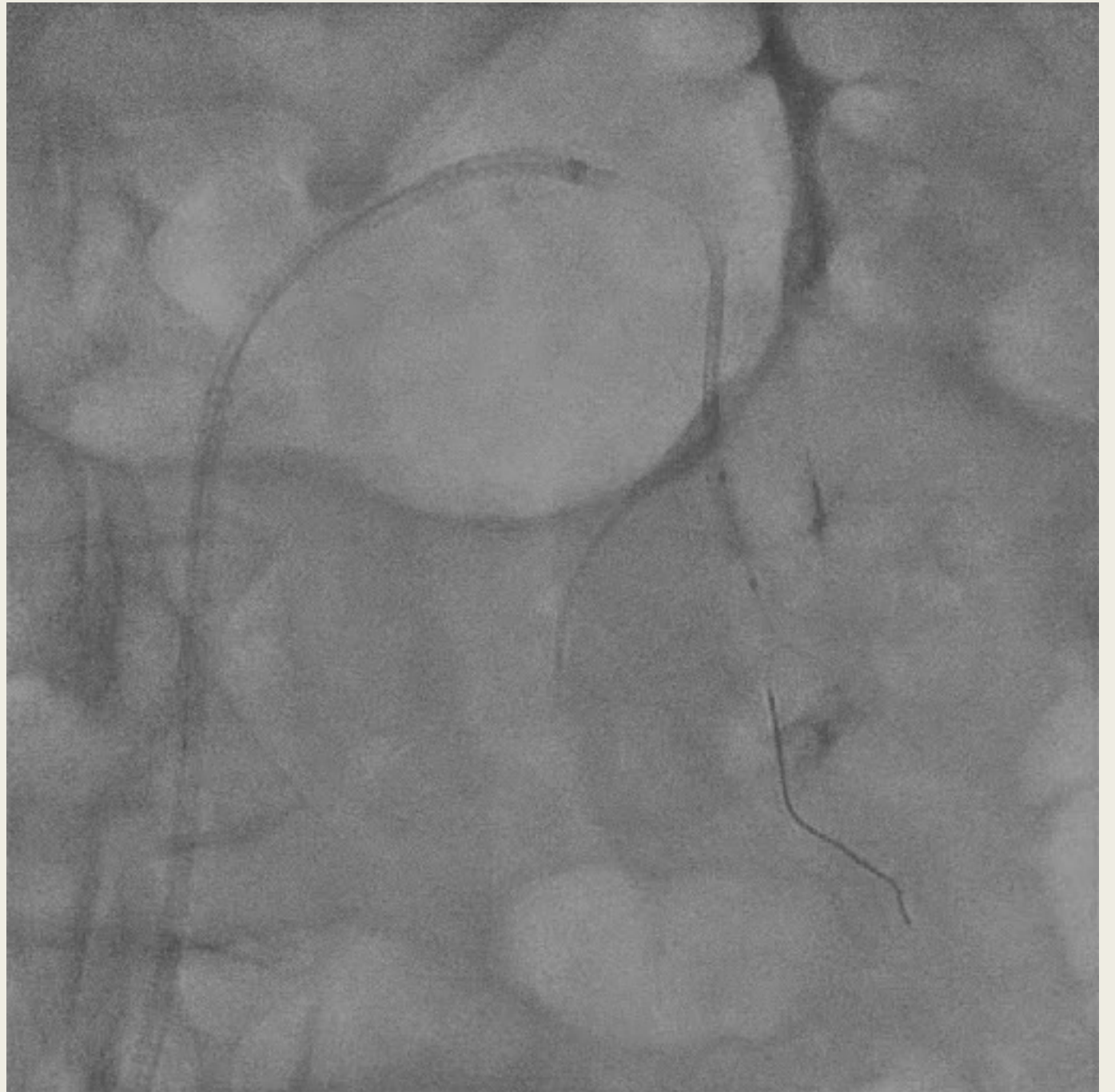
➤ *Echec dissection rénal*

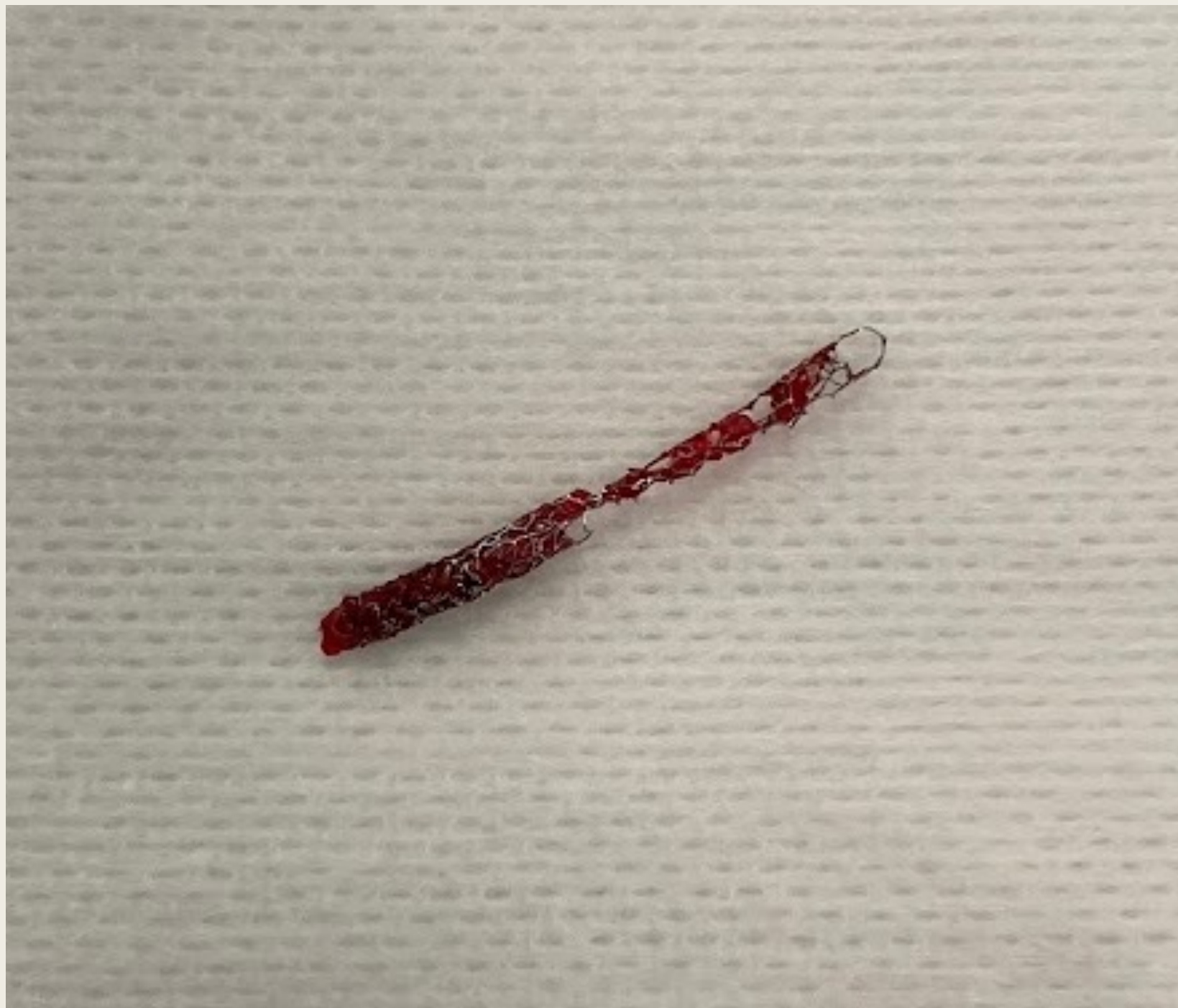- Stenting rénal 5 x12 mm



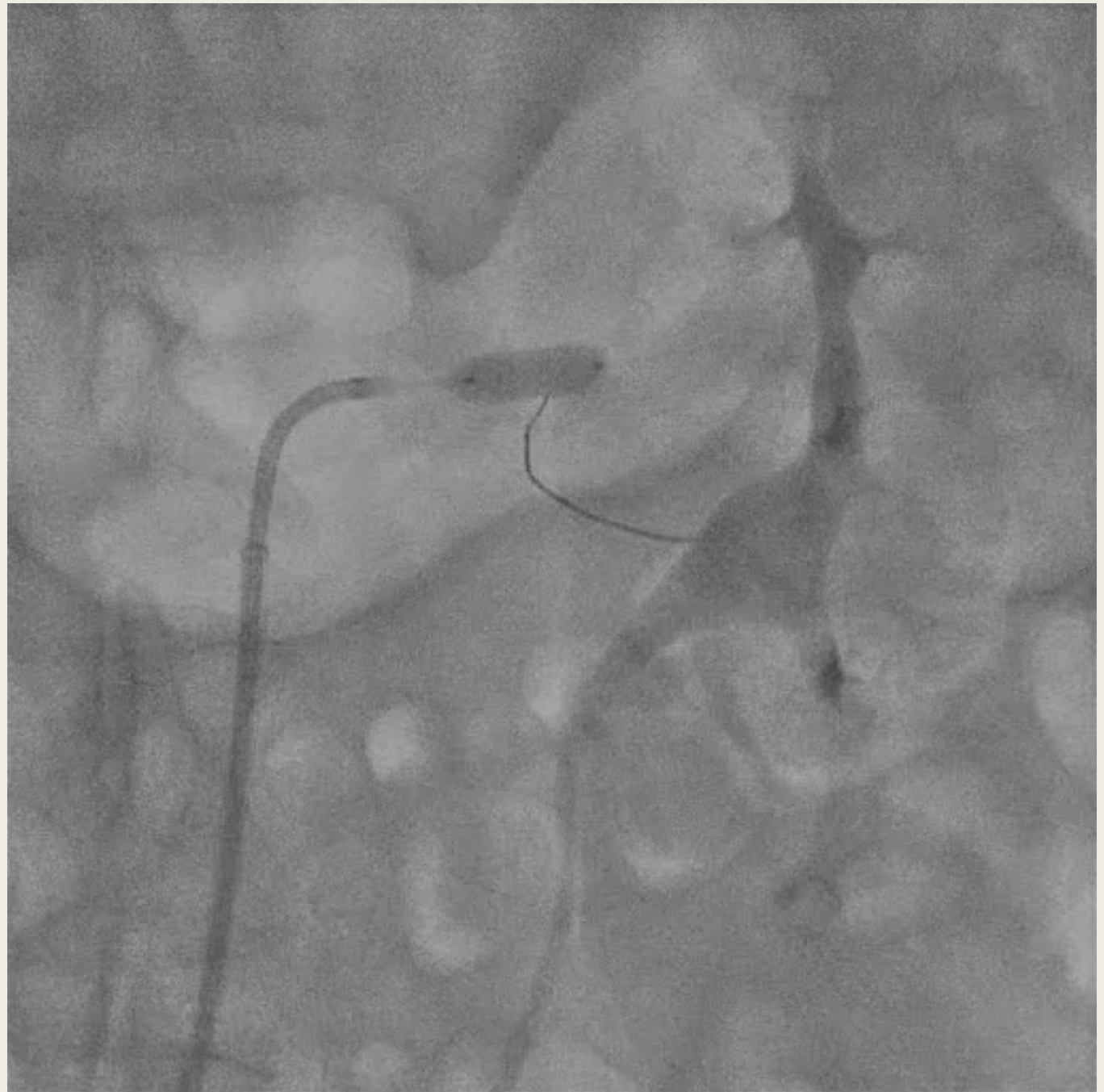- Guiding rénal 7F
- Tentative passage guide sion blue dans stent desserti
 - REUSSITE

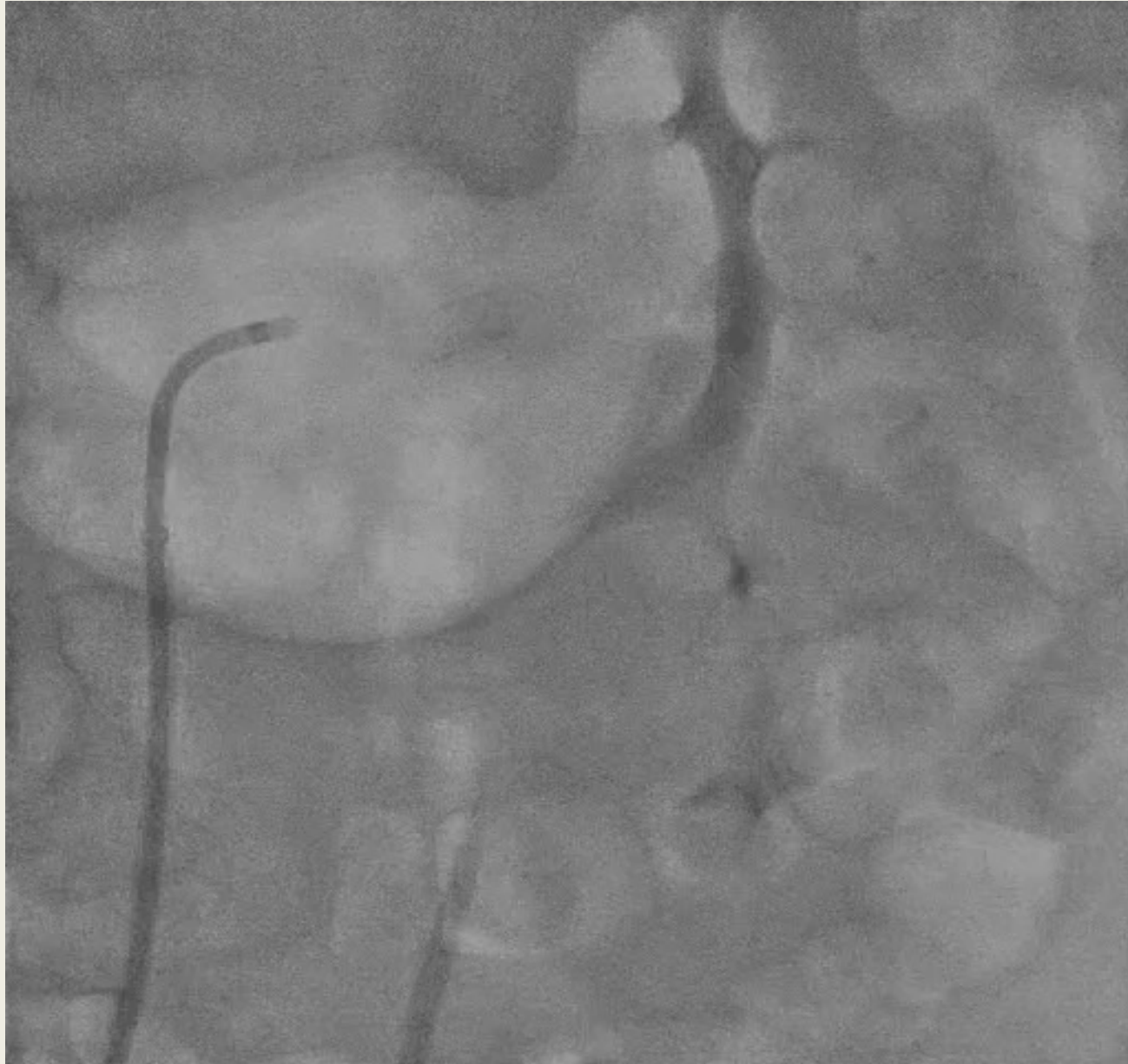Remonte avec ballon puis récupère avec pince à biopsie





- Mais ...
 - *Stent posé dans rénal suit...*
 - *Restenting rénal avec un 5 x12*
- Résultat: léger trait dissection rénal





Résultat: léger trait dissection
rénal

MERCI

