Mercredi 1 Juin - 14h00-15h00

Session : La lésion complexe : La CTO

Titre : CTO guidée par l'imagerie

Clinique Rhône-Durance - Avignon

Jérôme BRUNET - Jean Pascal PEYRE - Antoine BOGE - François Xavier HAGER

CTO guidée par imagerie

Un programme CTO structuré

Pré-Procédure

<u>Planification et stratégie</u>

- IRM : viabilité
- Scanner : cape prox, calcification, longueur
- Angio : double injection

CTO guidée par imagerie

Un programme CTO structuré

Pré-Procédure

Post-procédure

Planification et stratégie

- IRM : viabilité
- Scanner : cape prox, calcification, longueur
- Angio : double injection

Suivi de la cto

- Malapposition/ISR
- Angio/Scanner/OCT ++

CTO guidée par imagerie

Un programme CTO structuré

Pré-Procédure → Procédure → Post-procédure

Planification et stratégie

- IRM : viabilité
- Scanner : cape prox, calcification, longueur
- Angio : double injection

Franchissement

→ **IVUS**

Suivi de la cto

- Malapposition/ISR
- Angio/Scanner/OCT ++

CTO guidée par imagerie

Un programme CTO structuré

Pré-Procédure → Procédure → Post-procédure

Planification et stratégie

- IRM : viabilité
- Scanner : cape prox, calcification, longueur
- Angio : double injection

Franchissement

Objectifs secondaires

- Optimisation stenting
- Réduction Rx
- Réduction contraste

→ **IVUS**

Suivi de la cto

- Malapposition/ISR
- Angio/Scanner/OCT ++

CTO guidée par imagerie : intérêt de l'ivus

JACC Case Rep. 2019 Dec 18; 1(5): 792–795. doi: 10.1016/j.jaccas.2019.11.005

Ping-Pong Guide Catheters to Facilitate Real-Time Intravascular Ultrasound-Guided Recanalization of Stumpless Chronic Total Occlusion

CTO guidée par imagerie : intérêt de l'ivus

- **Pénétration de la cape proximale**

JACC Case Rep. 2019 Dec 18; 1(5): 792–795. doi: 10.1016/j.jaccas.2019.11.005
Ping-Pong Guide Catheters to Facilitate Real-Time Intravascular Ultrasound-Guided Recanalization of Stumpless Chronic Total Occlusion

CTO guidée par imagerie : intérêt de l'ivus

- **Pénétration de la cape proximale**

  1. Tech1 : IVUS dans la collatérale et 2ème guide vers la cape proximale de la CTO

JACC Case Rep. 2019 Dec 18; 1(5): 792–795. doi: 10.1016/j.jaccas.2019.11.005
Ping-Pong Guide Catheters to Facilitate Real-Time Intravascular Ultrasound-Guided Recanalization of Stumpless Chronic Total Occlusion

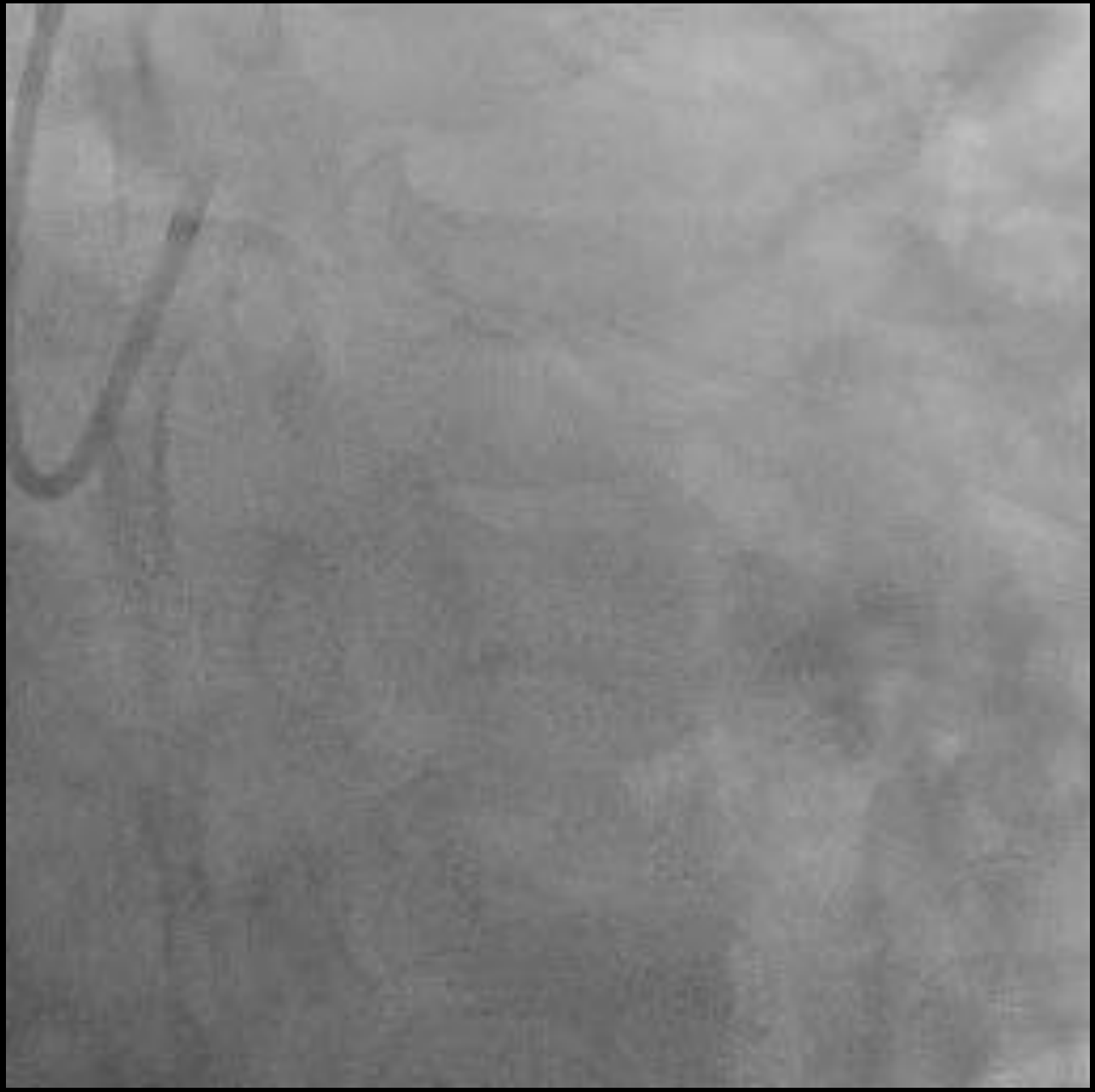

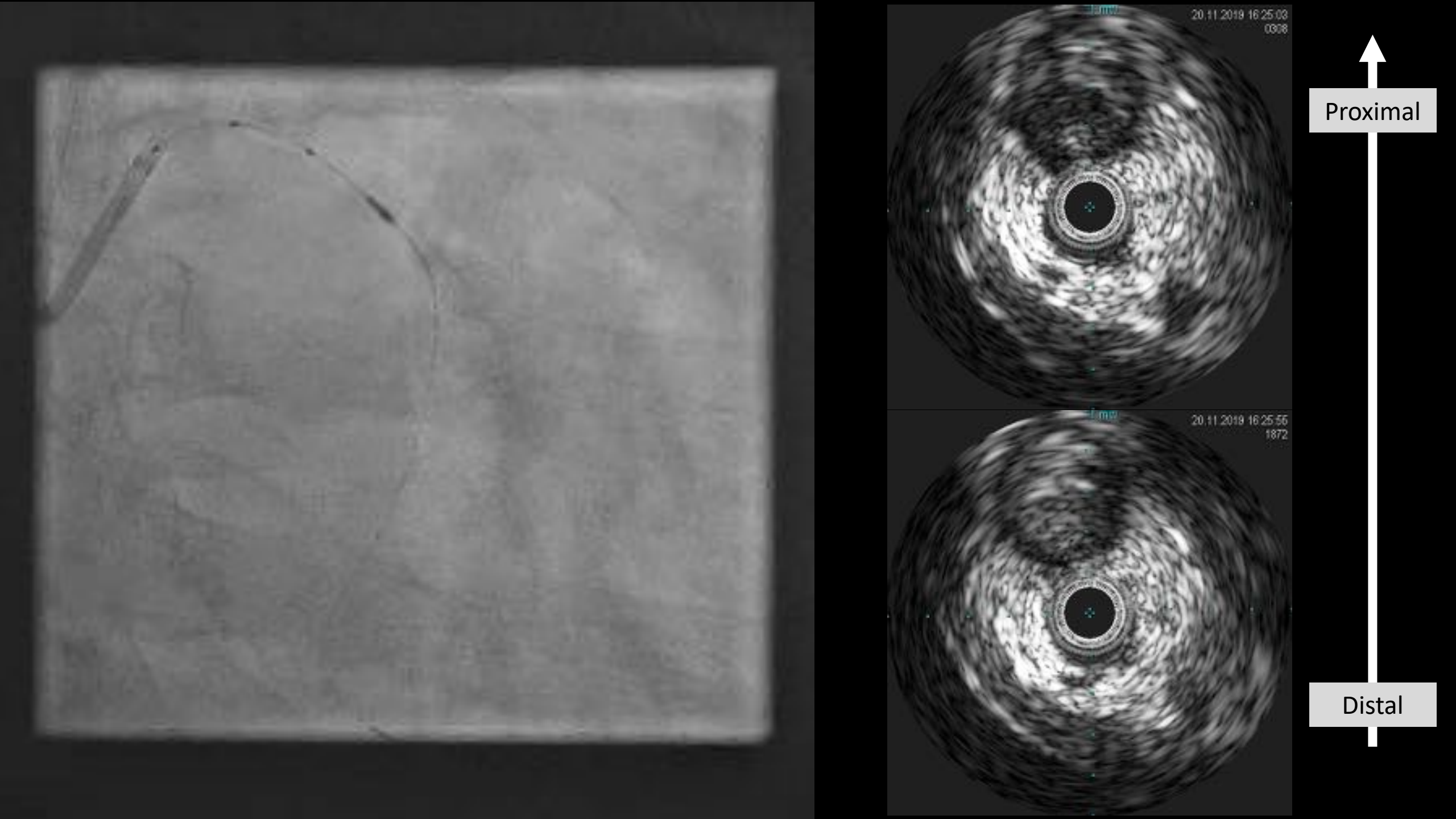
20.11.2019 16:25:03
0308
20.11.2019 16:25:55
1872
Proximal
Distal

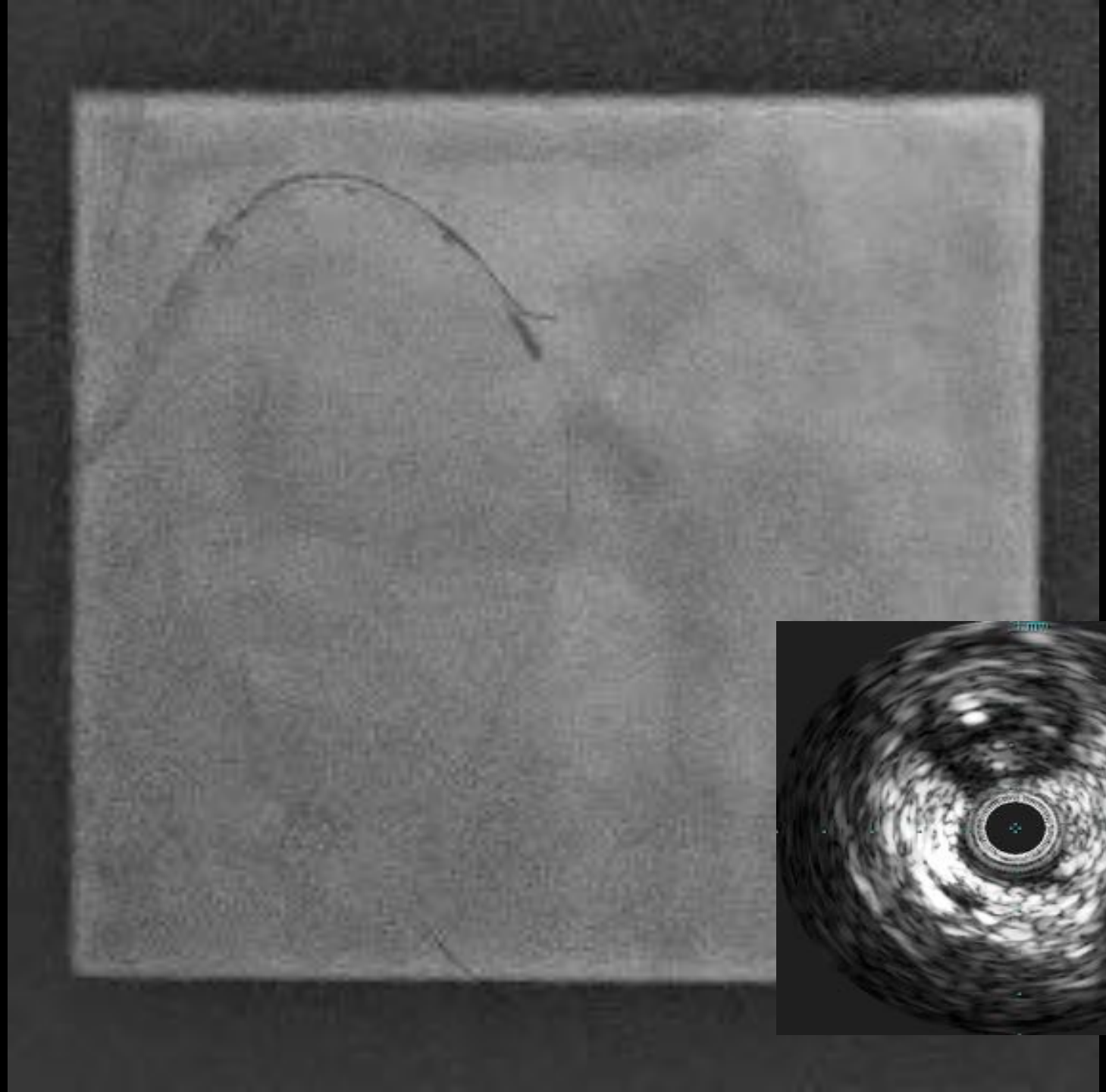

20.11.2019 16:24:53
0001

Series 28
Image 45 / 45
0°
CAUD 25°

CTO guidée par imagerie : intérêt de l'ivus

➢ Pénétration de la cape proximale

1. Tech1 : IVUS dans la collatérale et 2ème guide vers la cape proximale de la CTO
   - Contraintes d'encombrement et risque de friction dans le cathéter guide avec IVUS + micro-cath
   - à fortiori si : Micro-cathéter multi-lumière ou parallel- wire antégrade

JACC Case Rep. 2019 Dec 18; 1(5): 792–795. doi: 10.1016/j.jaccas.2019.11.005
Ping-Pong Guide Catheters to Facilitate Real-Time Intravascular Ultrasound-Guided Recanalization of Stumpless Chronic Total Occlusion

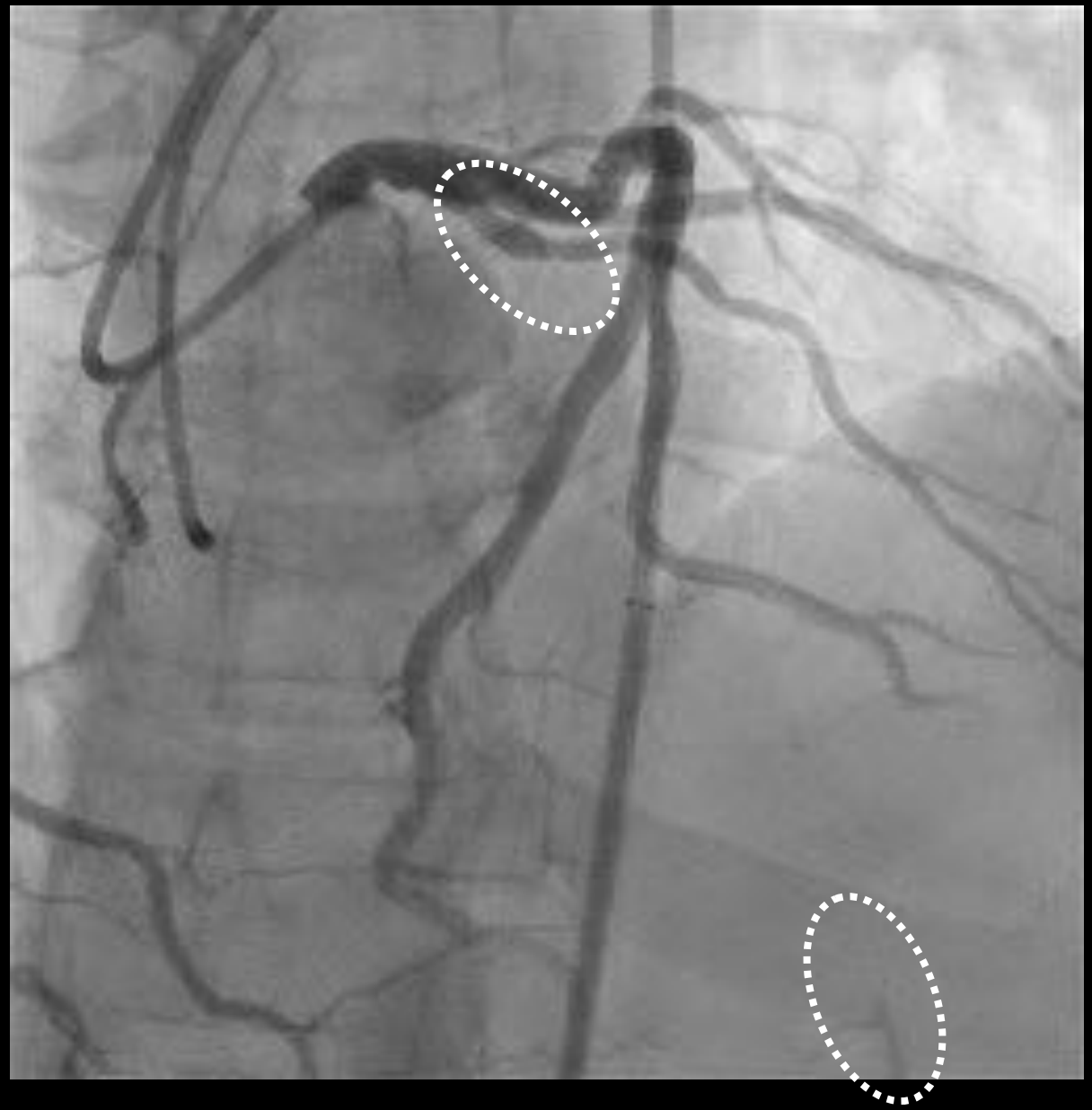

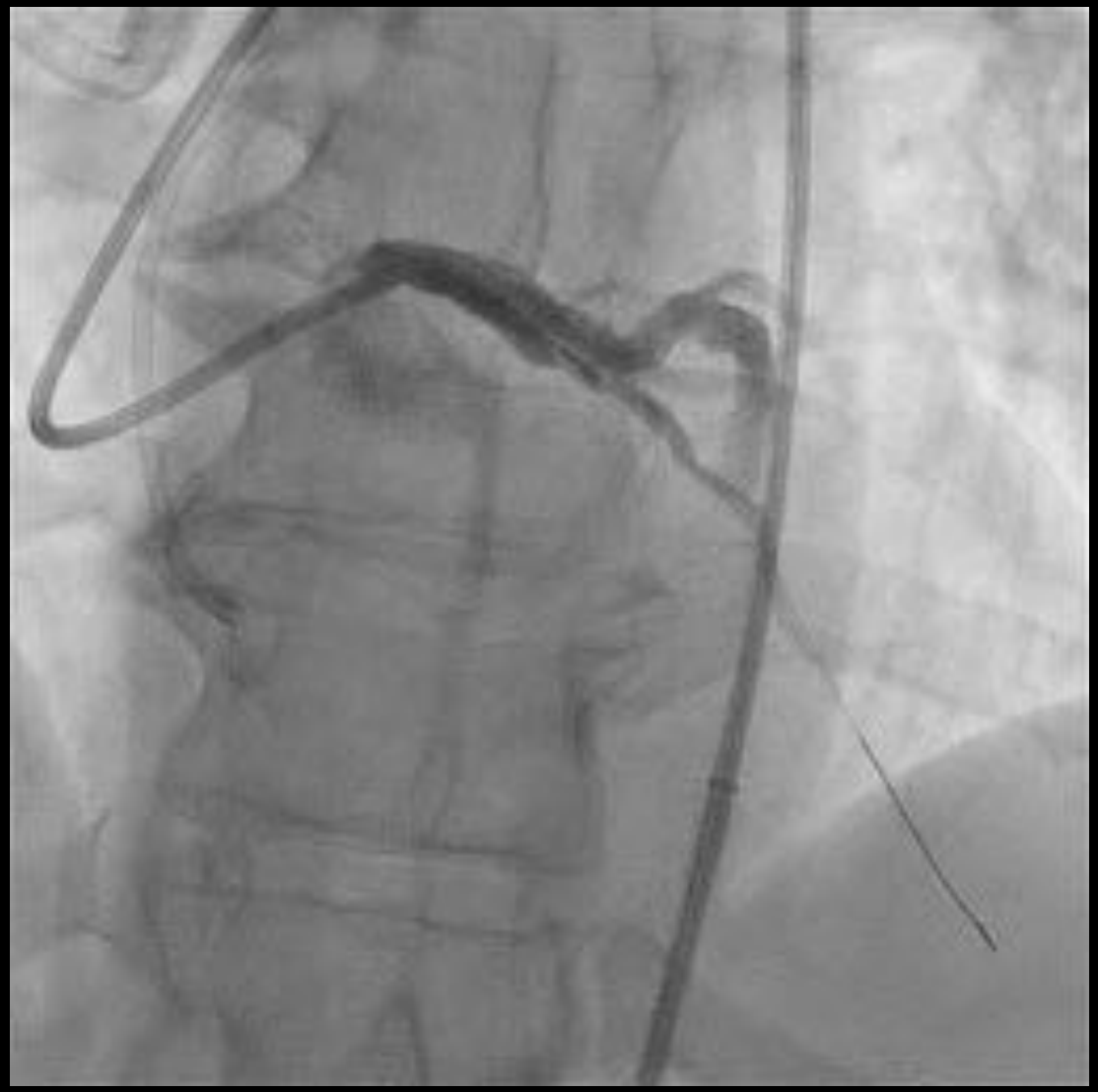

IVUS vers la diagonale. Retrait très progressif distal-proximal

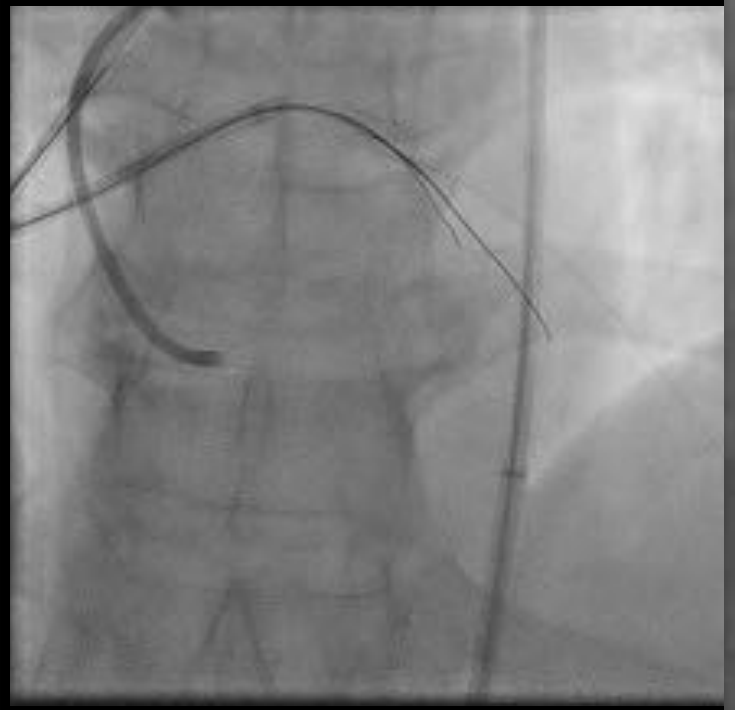

Parallel-wire antérograde (Hornet14)

CTO guidée par imagerie : intérêt de l'ivus

➢ Pénétration de la cape proximale

1. Tech1 : IVUS dans la collatérale et 2ème guide vers la cape proximale de la CTO
   - Contraintes d'encombrement et risque de friction dans le cathéter guide avec IVUS + micro-cath
   - à fortiori si : Micro-cathéter multi-lumière ou parallel- wire antégrade
   - **8Fr Requis**
   - **Alternative : Ping Pong** en utilisant le KT de guidance controlatérale

JACC Case Rep. 2019 Dec 18; 1(5): 792–795. doi: 10.1016/j.jaccas.2019.11.005
Ping-Pong Guide Catheters to Facilitate Real-Time Intravascular Ultrasound-Guided Recanalization of Stumpless Chronic Total Occlusion

CTO guidée par imagerie : intérêt de l'ivus

- **Pénétration de la cape proximale**

1. Tech1 : IVUS dans la collatérale et 2ème guide vers la cape proximale de la CTO
   - Contraintes d'encombrement et risque de friction dans le cathéter guide avec IVUS + micro-cath
   - à fortiori si : Micro-cathéter multi-lumière ou parallel- wire antégrade
   - 8Fr Requis
   - Alternative : Ping Pong en utilisant le KT de guidance controlatérale

2. **Tech 2: Attaque directe de la cape proximale avec IVUS sur le guide CTO**

CTO IVA ostiale sans moignon (reprise)

Recanalisation préalable d’une CTO CD (ISR) pour obtenir un potentiel accès rétrograde vers l’IVA

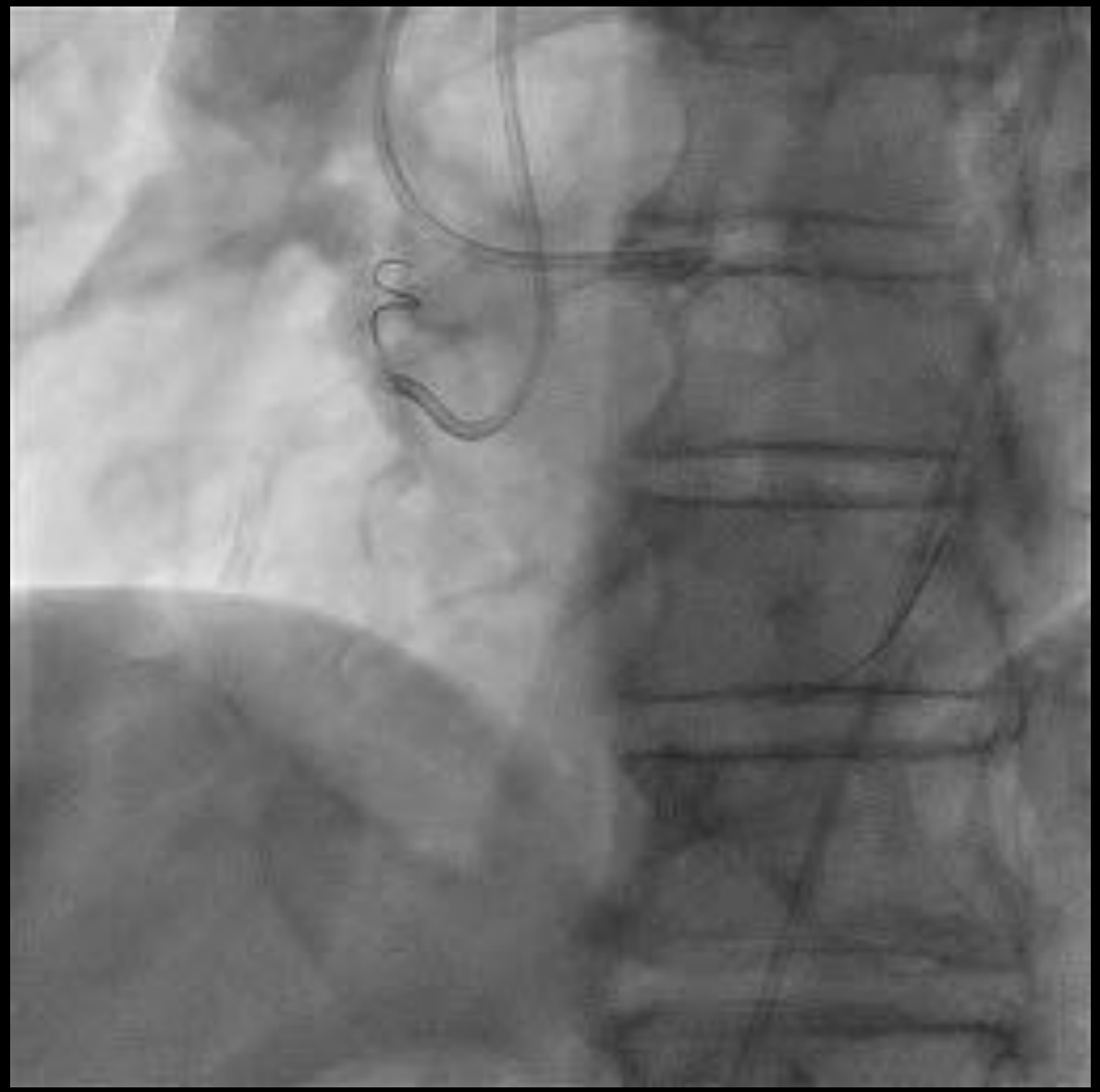

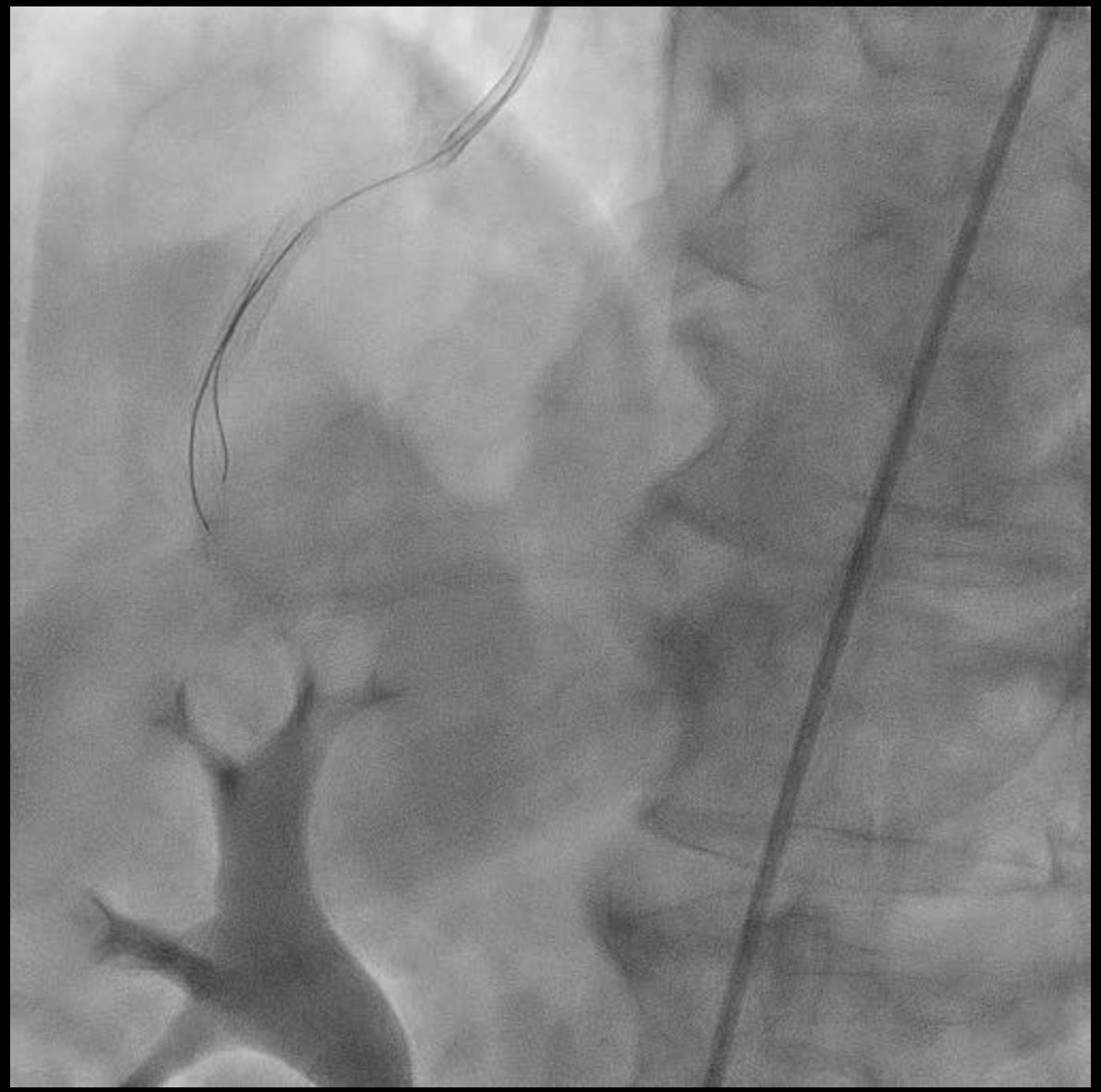

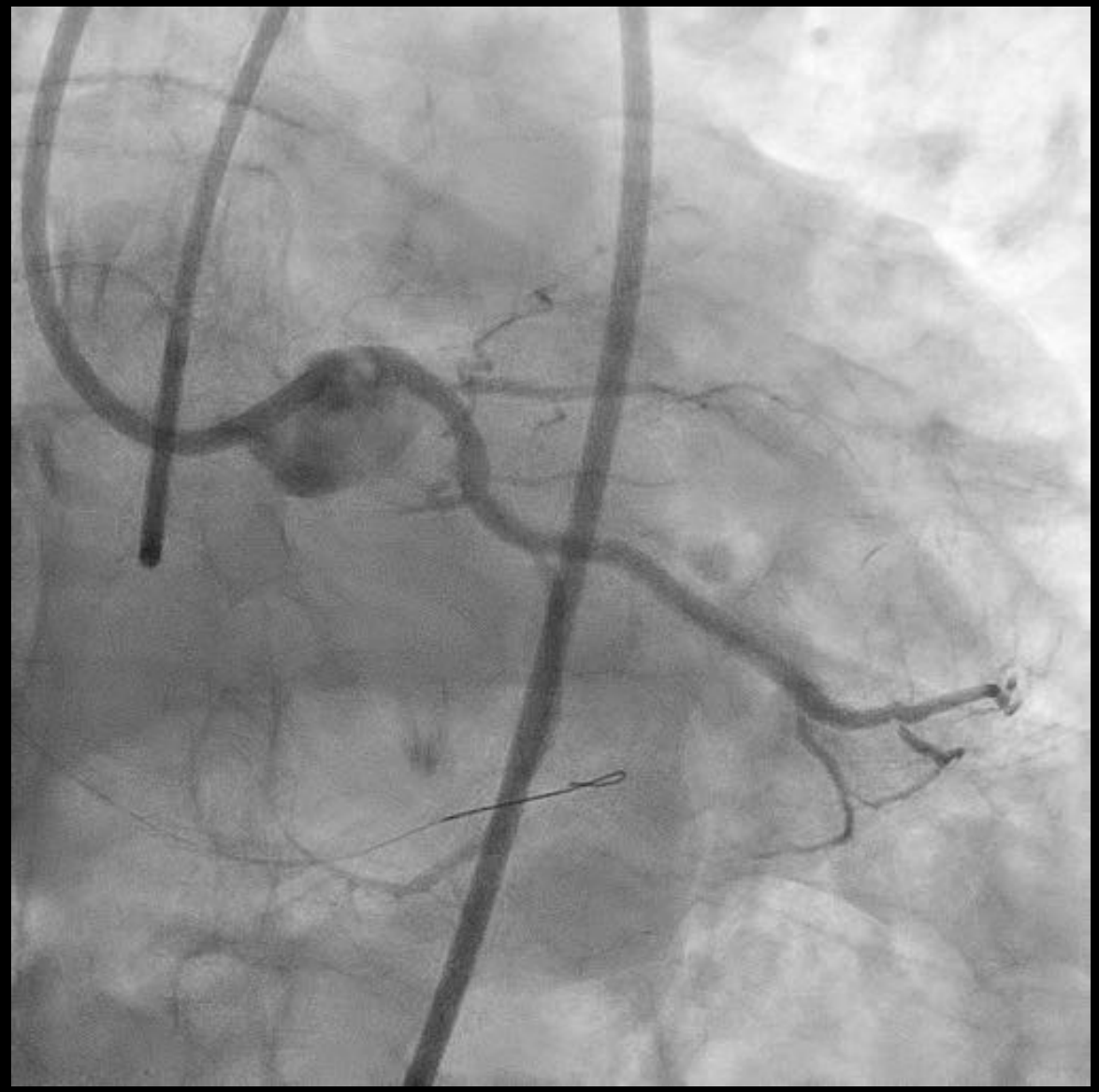

Ponction échoguidée de la cape proximale : certitude d’entrer en endoluminal dans la CTO

CTO guidée par imagerie : intérêt de l'ivus

➢ Pénétration de la cape proximale

1. Tech1 : IVUS dans la collatérale et 2ème guide vers la cape proximale de la CTO
   - Contraintes d'encombrement et risque de friction dans le cathéter guide avec IVUS + micro-cath
   - à fortiori si : Micro-cathéter multi-lumière ou parallel- wire antégrade
   - 8Fr Requis
   - Alternative : Ping Pong en utilisant le KT de guidance controlatérale

2. **Tech 2: Attaque directe de la cape proximale avec IVUS sur le guide CTO**
   - Choisir une sonde IVUS avec un **tip-to-transducer** le plus court possible

2 fabriquants en France

« Tip-To-Tranducer »

Philips IGT – Volcano

0.035'' – 10 MHz Vision PV 35	
0.018'' – 20 MHz Vision PV 18 / Reconnaissance (OTW)	
0.014'' – 20 MHz Eagle-Eye Platinium	TTT: 10mm
0.014'' – 20 MHz Eagle-Eye Platinium ST	**TTT: 2.5mm**
0.014'' – 45 MHz Resolution	TTT: 29mm

Boston Scientific

0.014'' – 40 MHz Opticross6	TTT: 20mm
0.014'' – 40 MHz Opticross	TTT: 20mm
0.014'' – 60 MHz Opticross HD	TTT: 20mm
0,014'' – 60 MHz Opticross 6 HD	TTT: 20mm
0,018'' – 30 MHz Opticross 18	
0,035'' – 15 MHz Opticross 35	

CTO guidée par imagerie : intérêt de l'ivus

➢ Pénétration de la cape proximale

1. Tech1 : IVUS dans la collatérale et 2ème guide vers la cape proximale de la CTO
   - Contraintes d'encombrement et risque de friction dans le cathéter guide avec IVUS + micro-cath
   - à fortiori si : Micro-cathéter multi-lumière ou parallel- wire antégrade
   - 8Fr Requis
   - Alternative : Ping Pong en utilisant le KT de guidance controlatérale

2. Tech 2: Attaque directe de la cape proximale avec IVUS sur le guide CTO
   - Choisir un sonde IVUS avec un tip-to-transducer le plus court possible
   - **TTT court uniquement disponible en sonde électronique basse fréquence (20 MHz), donc moindre définition et moins bonne qualité d'image (vs ivus mécanique haute fréquence 45-60 MHz)**

CTO guidée par imagerie : intérêt de l'ivus

- **Pénétration de la cape proximale**

  1. Tech1 : IVUS dans la collatérale et 2ème guide vers la cape proximale de la CTO
     - Contraintes d'encombrement et risque de friction dans le cathéter guide avec IVUS + micro-cath
     - à fortiori si : Micro-cathéter multi-lumière ou parallel- wire antégrade
     - 8Fr Requis
     - Alternative : Ping Pong en utilisant le KT de guidance controlatérale

  2. Tech 2: Attaque directe de la cape proximale avec IVUS sur le guide CTO
     - Choisir un sonde IVUS avec un tip-to-transducer le plus court possible
     - TTT court uniquement disponible en sonde électronique basse fréquence, donc moindre définition et moins bonne qualité d'image

- **Facilitation du rendez- vous antégrade / rétrograde**

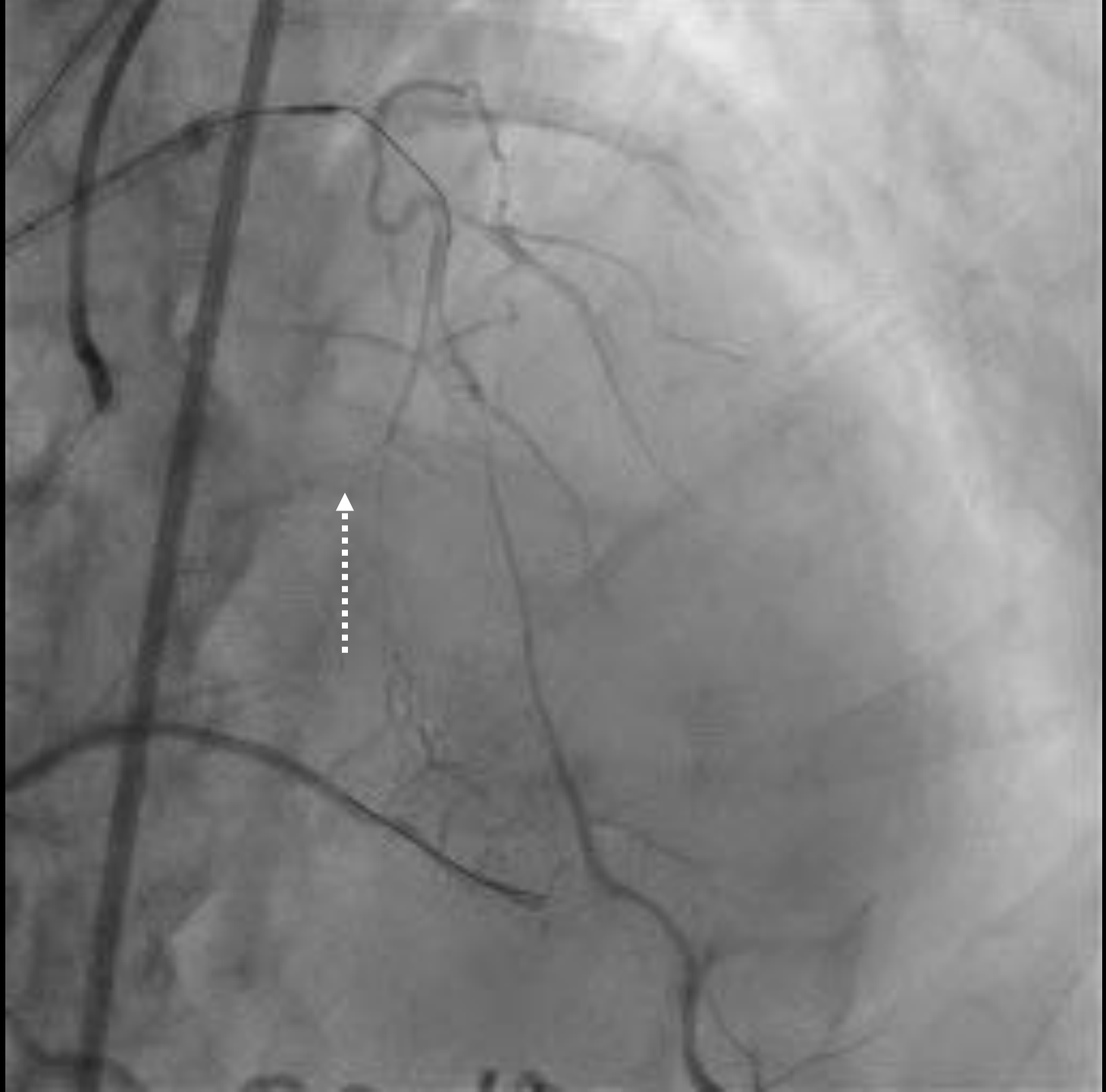

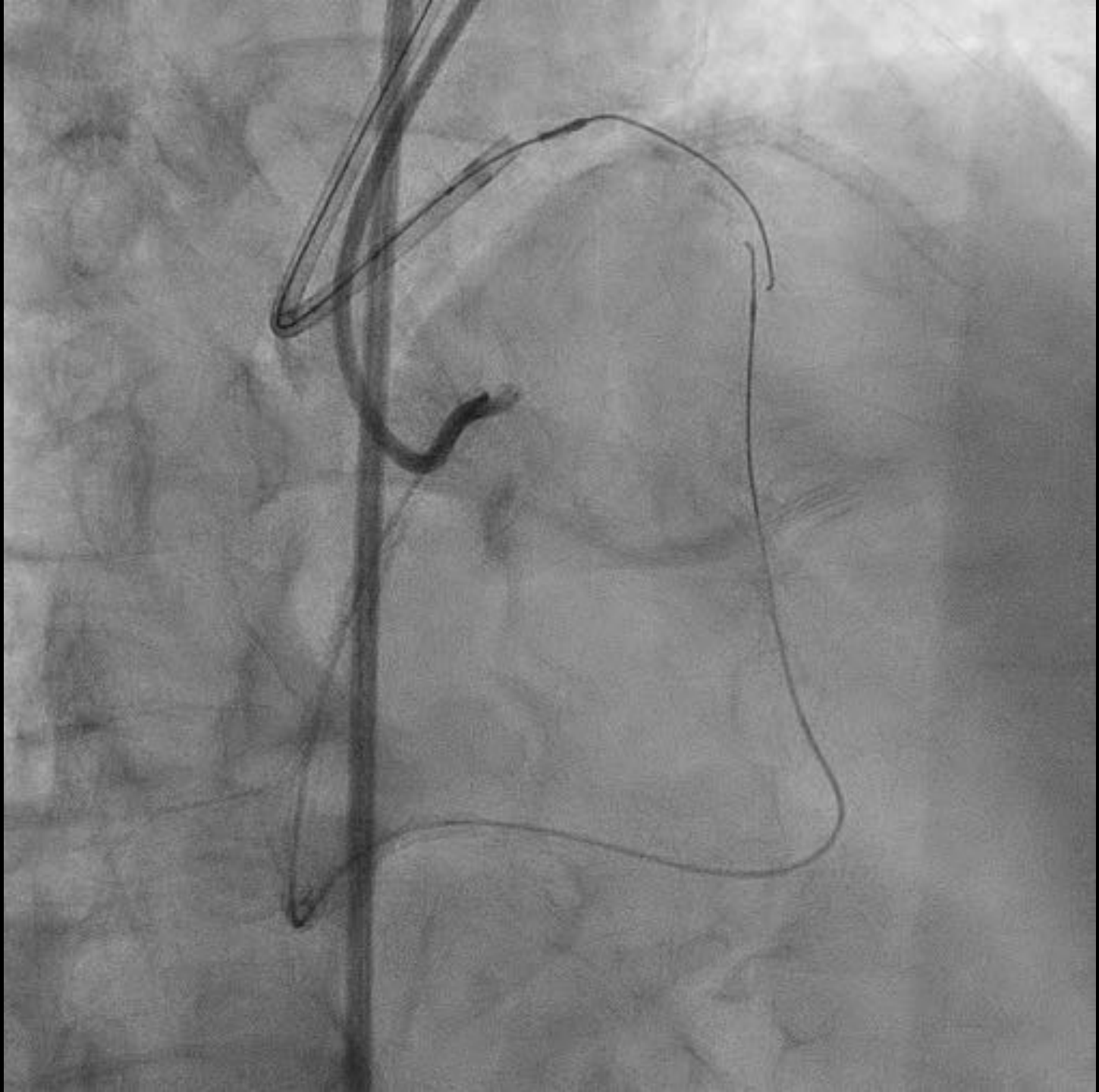

IVUS en vigie antégrade. Séquence « anne, ma sœur anne …. »

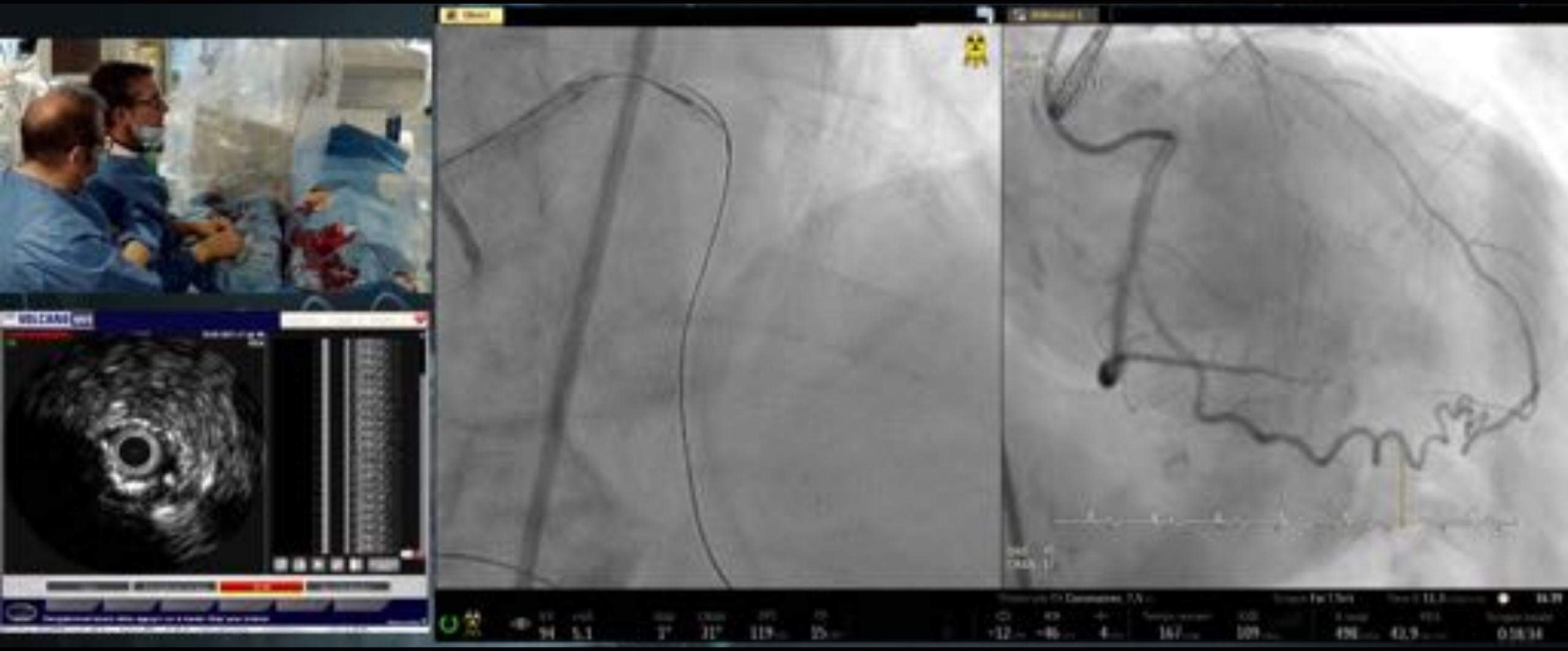

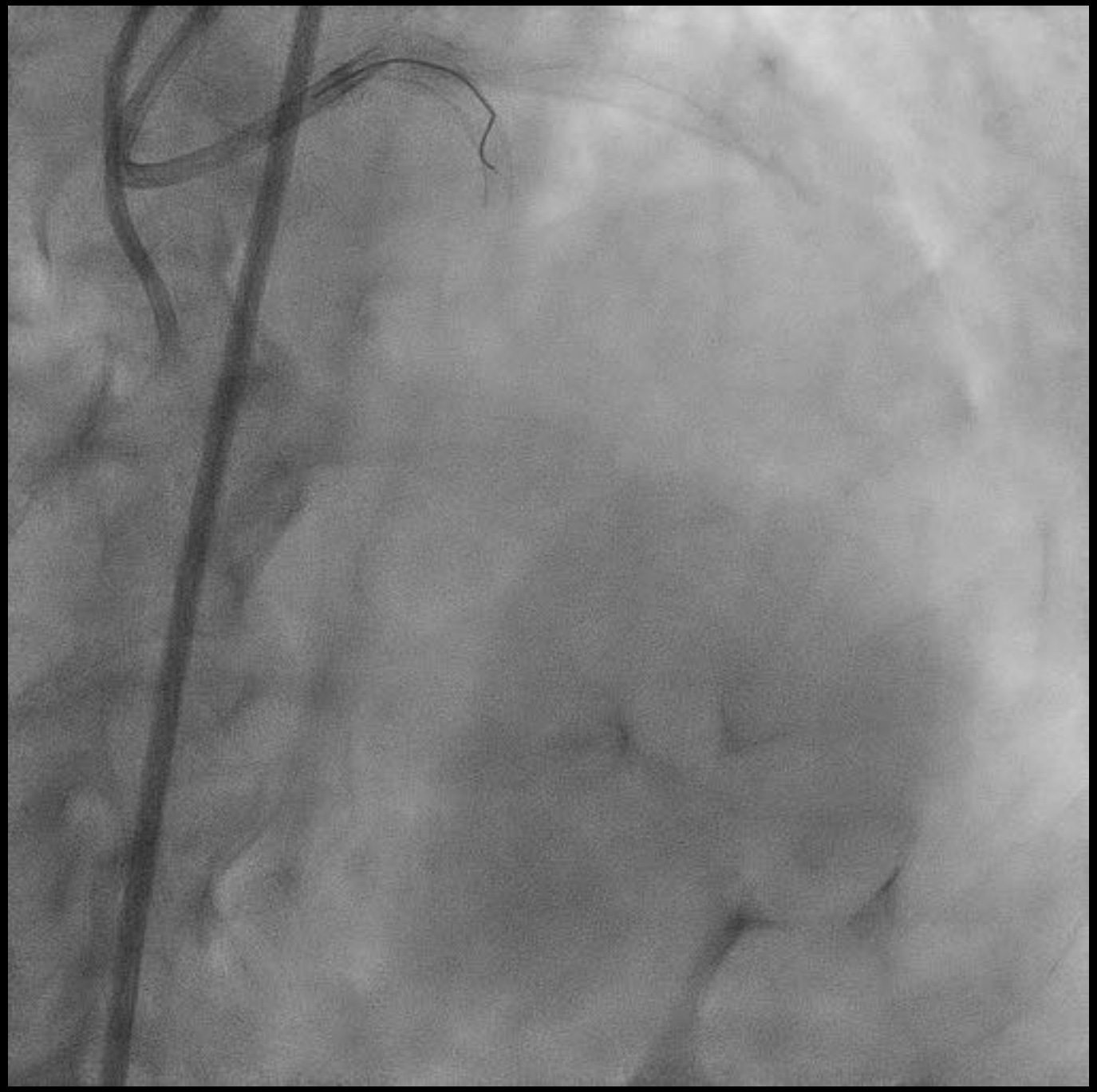

CTO guidée par imagerie : intérêt de l'ivus

2 guides : antégrade (AW) et rétrograde (RW)

2 espaces: intraplaque et sous-intimal

Donc: 4 cas de figures →

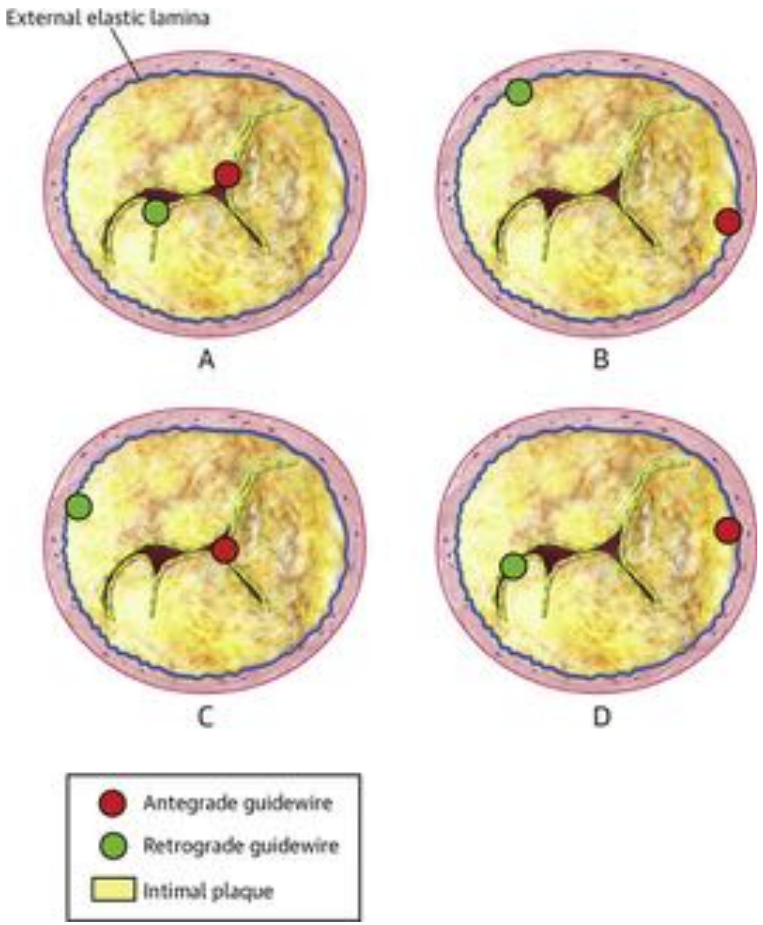

Utility of Intravascular Ultrasound in Percutaneous Revascularization of Chronic Total Occlusions: An Overview
JACC: Cardiovascular Interventionshttps://doi.org/10.1016/j.jcin.2016.06.057

CTO guidée par imagerie : intérêt de l'ivus

Le rendez-vous : les 3 outils classiques du Reverse CART:

1. inflater un ballon antérograde
2. descendre un guidzilla
3. changer de guide rétrograde

Mais :

À quel endroit gonfler son ballon?
Quel diamètre de ballon choisir?
Sur quel site tenter le RDV ?
Quel guide rétrograde : GW polymérique soft, GW de perforation fortement grammé?

Assez empirique !!!

IVUS et CTO : Facilitation et maitrise du R.CART

A et B : AW et RW sont dans le même espace

C’est la situation la plus favorable

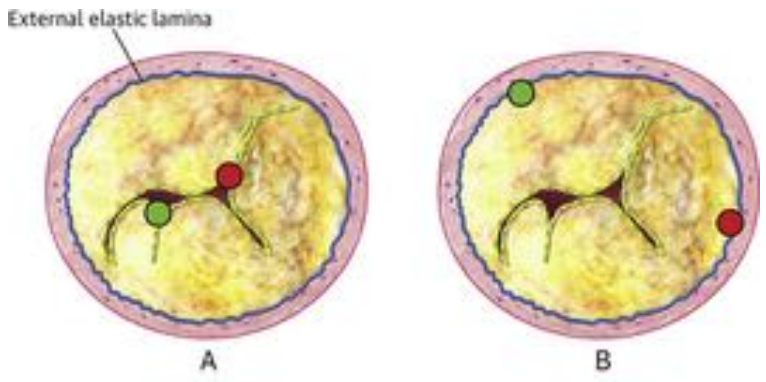

Utility of Intravascular Ultrasound in Percutaneous Revascularization of Chronic Total Occlusions: An Overview
JACC: Cardiovascular Interventionshttps://doi.org/10.1016/j.jcin.2016.06.057

IVUS superflu ?

IVUS et CTO : Facilitation et maitrise du R.CART

AW et RW sont dans un espace distinct: c'est plus compliqué

C : AW endo et RW sub-intimal : un guide rétrograde grammé de perforation est le plus souvent nécessaire

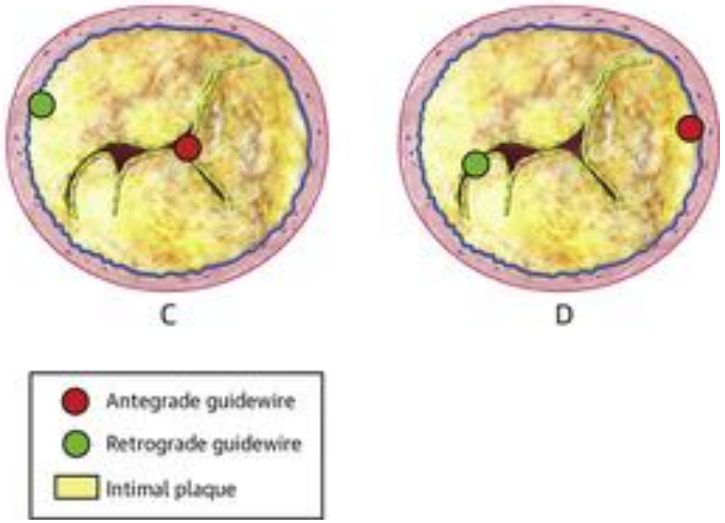

Utility of Intravascular Ultrasound in Percutaneous Revascularization of Chronic Total Occlusions: An Overview
JACC: Cardiovascular Interventionshttps://doi.org/10.1016/j.jcin.2016.06.057

IVUS et CTO : Facilitation et maitrise du R.CART

AW et RW sont dans un espace distinct: c'est plus compliqué

C : AW endo et RW sub-intimal : un guide rétrograde grammé de perforation est le plus souvent nécessaire

D: AW sub-intimal et RW endo : c'est le cas le plus difficile. Quel site? Quel diamètre pour le ballon antégrade?. Les inflations répétées « au hasard » alimentent l'hématome et risquent de compromettre la distalité.

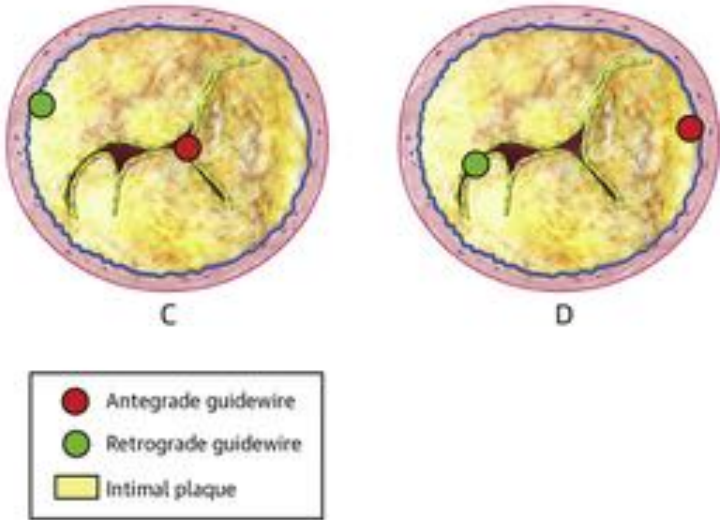

Utility of Intravascular Ultrasound in Percutaneous Revascularization of Chronic Total Occlusions: An Overview
JACC: Cardiovascular Interventionshttps://doi.org/10.1016/j.jcin.2016.06.057

IVUS et CTO : Facilitation et maitrise du R.CART

2 guides : antégrade (AW) et rétrograde (RW)

2 espaces: intraplaque et sous-intimal

Donc: 4 cas de figures →

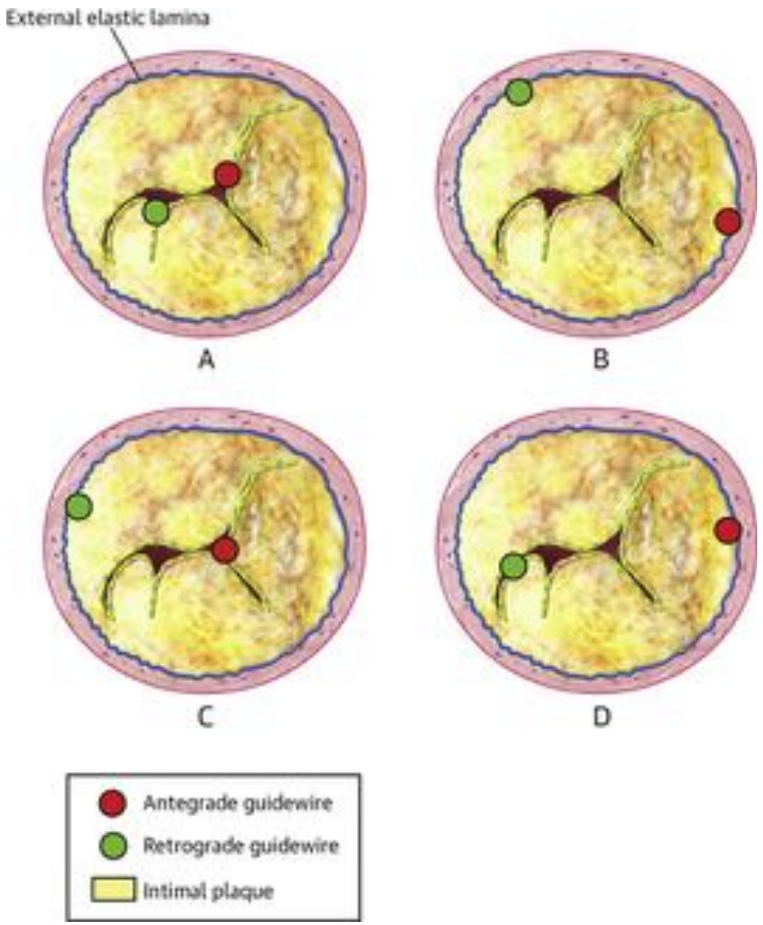

IVUS est le <u>seul outil</u> permettant d'identifier précisément la localisation des guides, et de choisir alors <u>en connaissance de cause</u> la stratégie adaptée

Utility of Intravascular Ultrasound in Percutaneous Revascularization of Chronic Total Occlusions: An Overview
JACC: Cardiovascular Interventionshttps://doi.org/10.1016/j.jcin.2016.06.057

CTO CD1

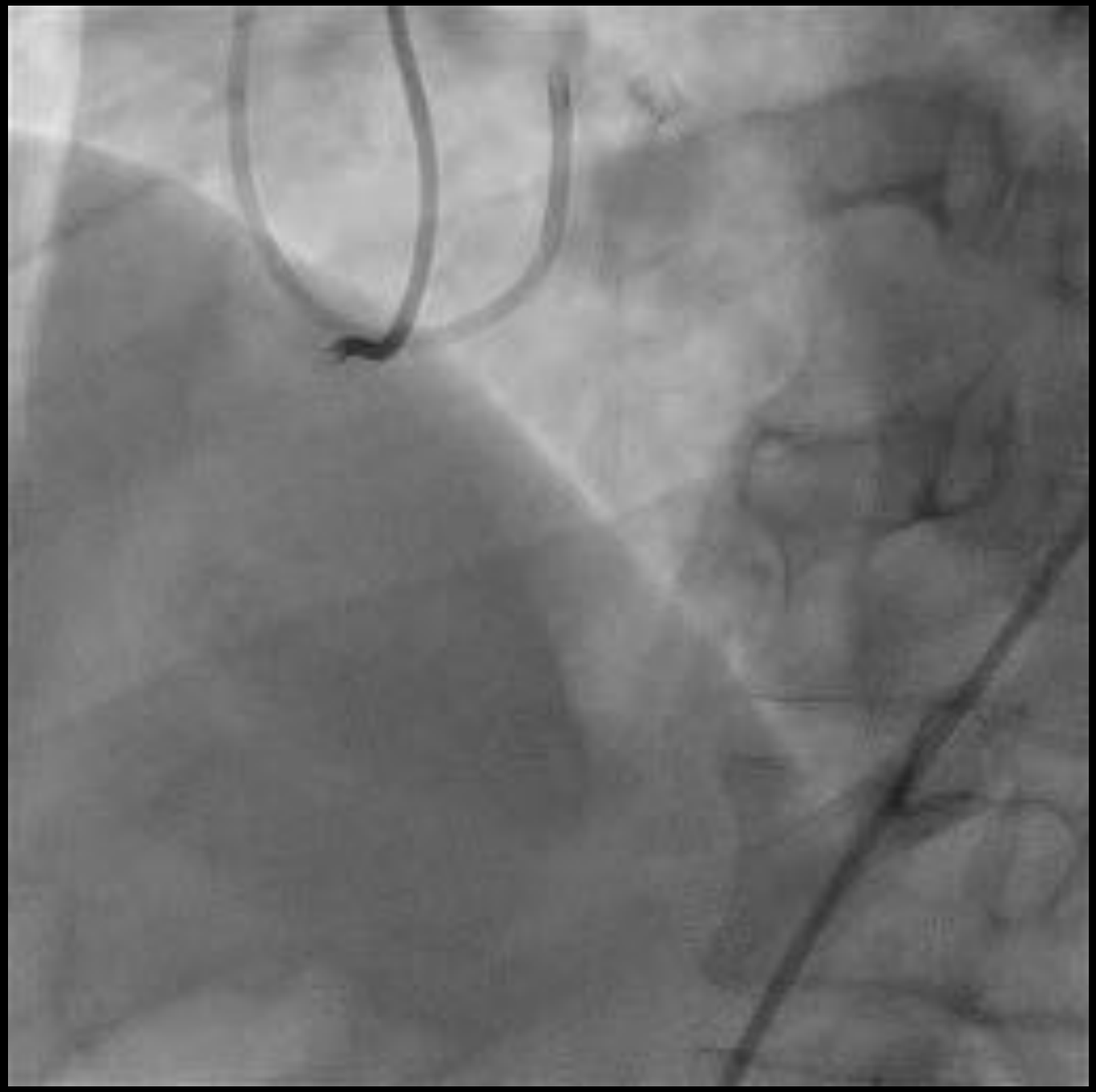

Franchissement difficile (anchoring). Espace sous-intimal dilacéré avec hématome. Echec de reconnexion

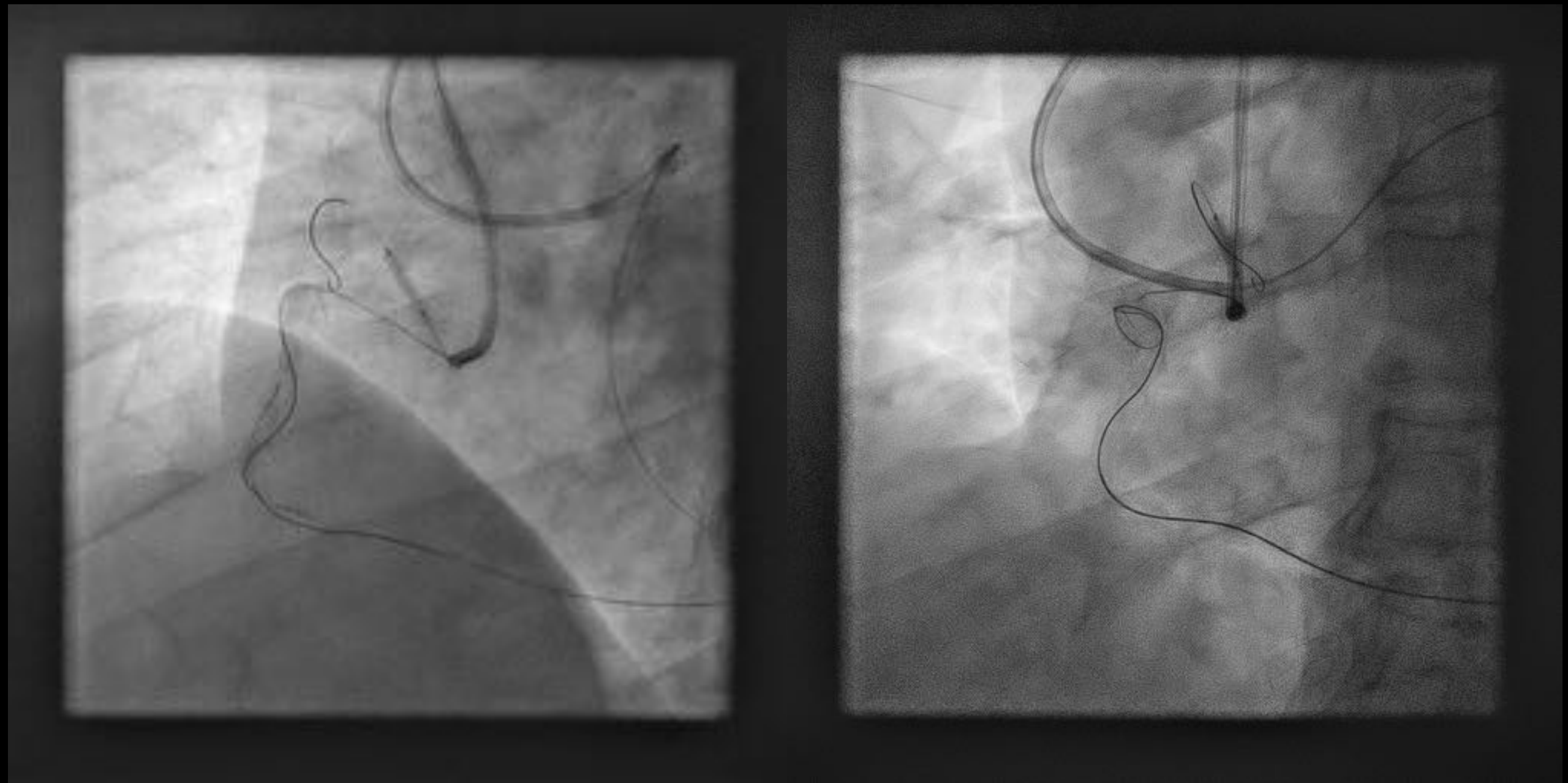

VOLCANO

CTO IVA ostiale, très calcifiée, sans moignon. Reprise.

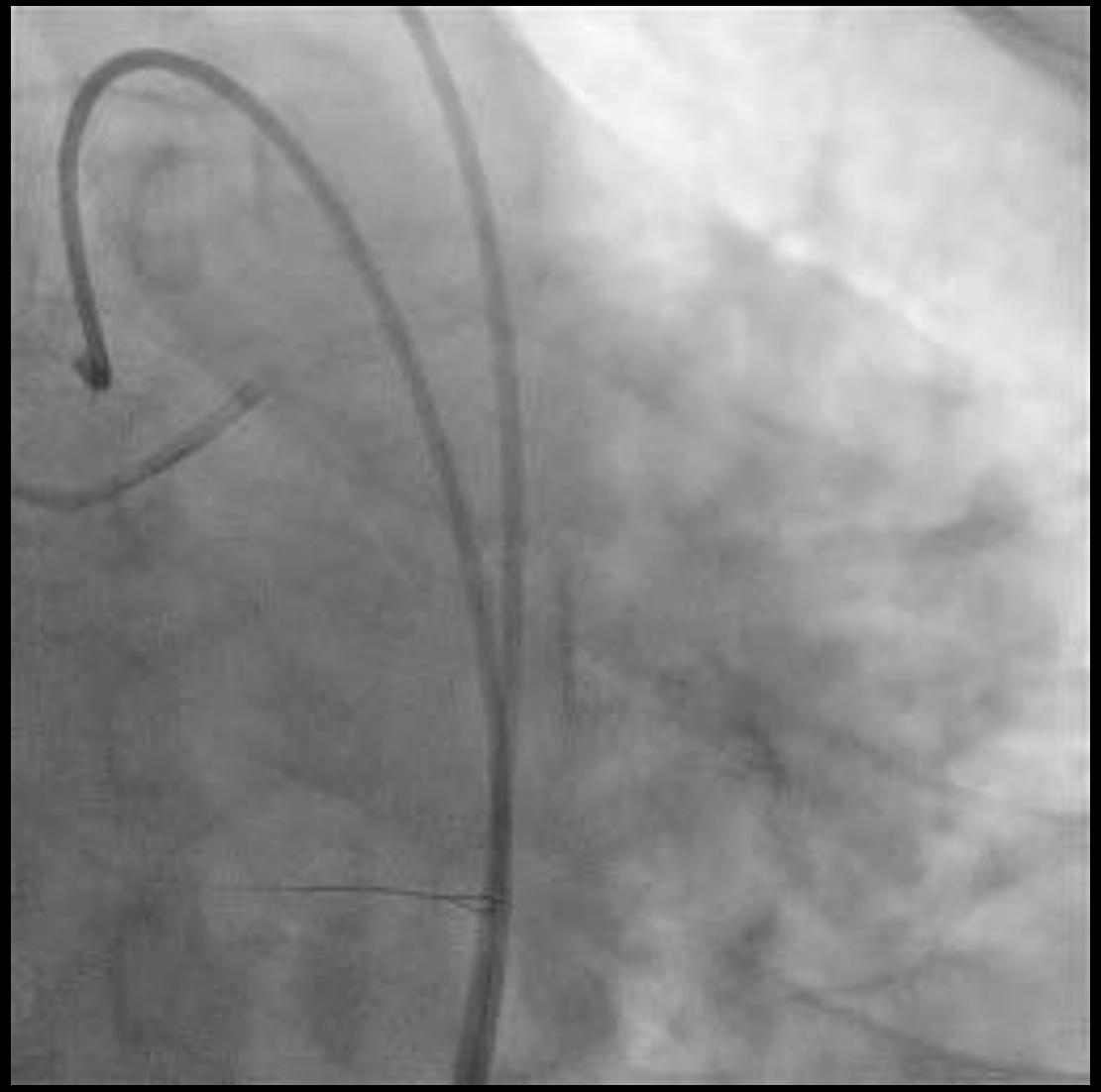

Nouvel tentative antégrade (insistante) = échec

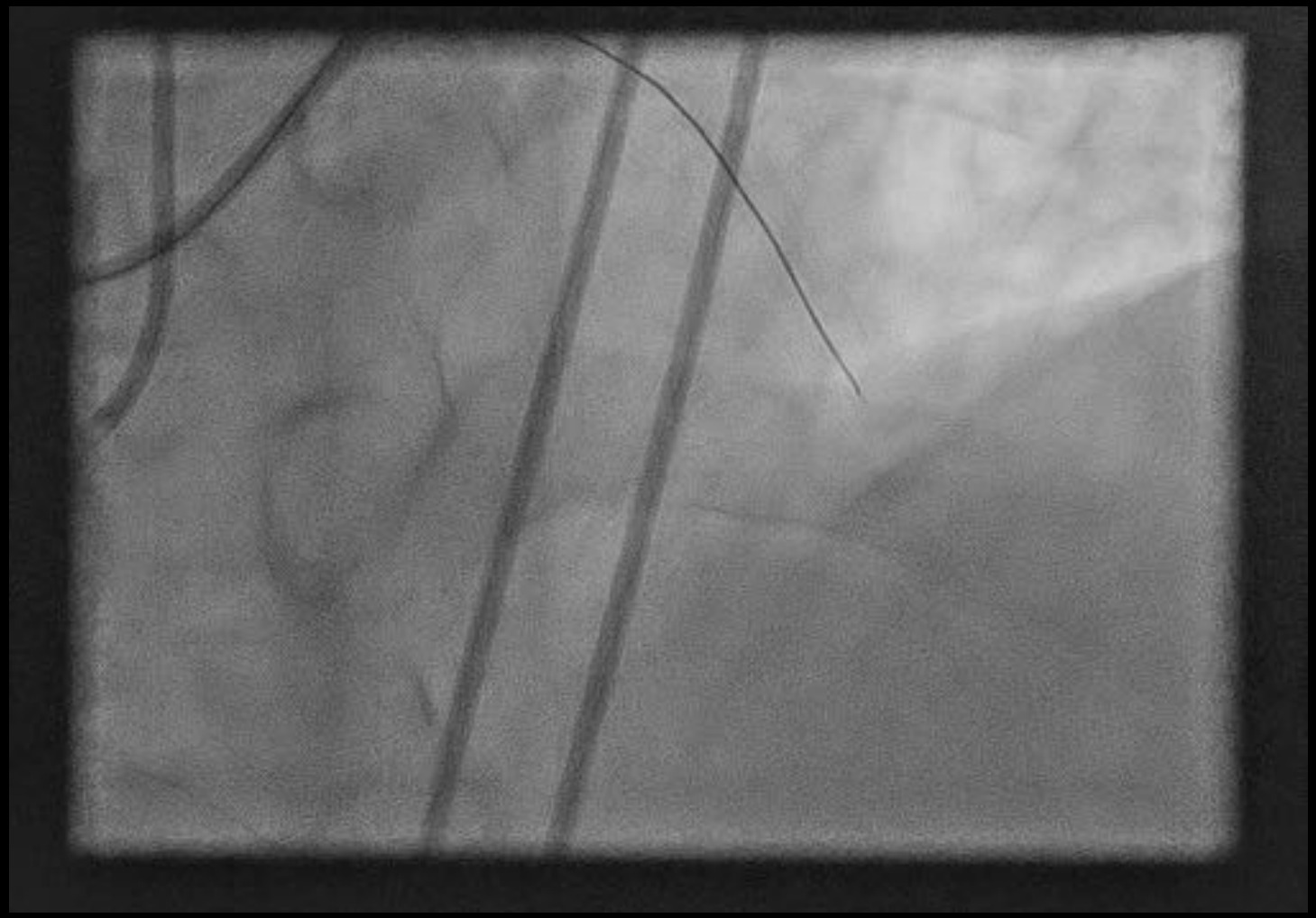

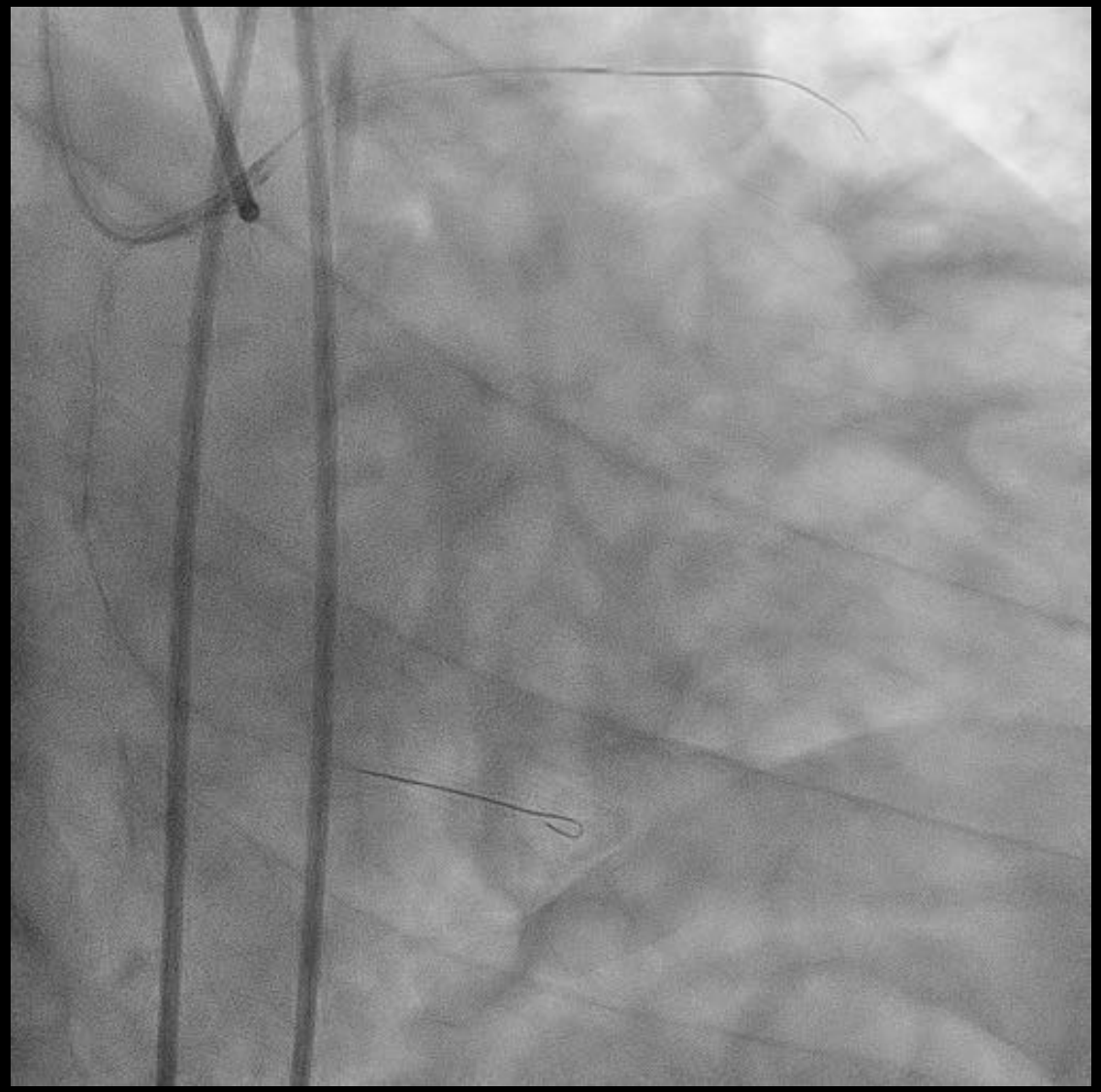

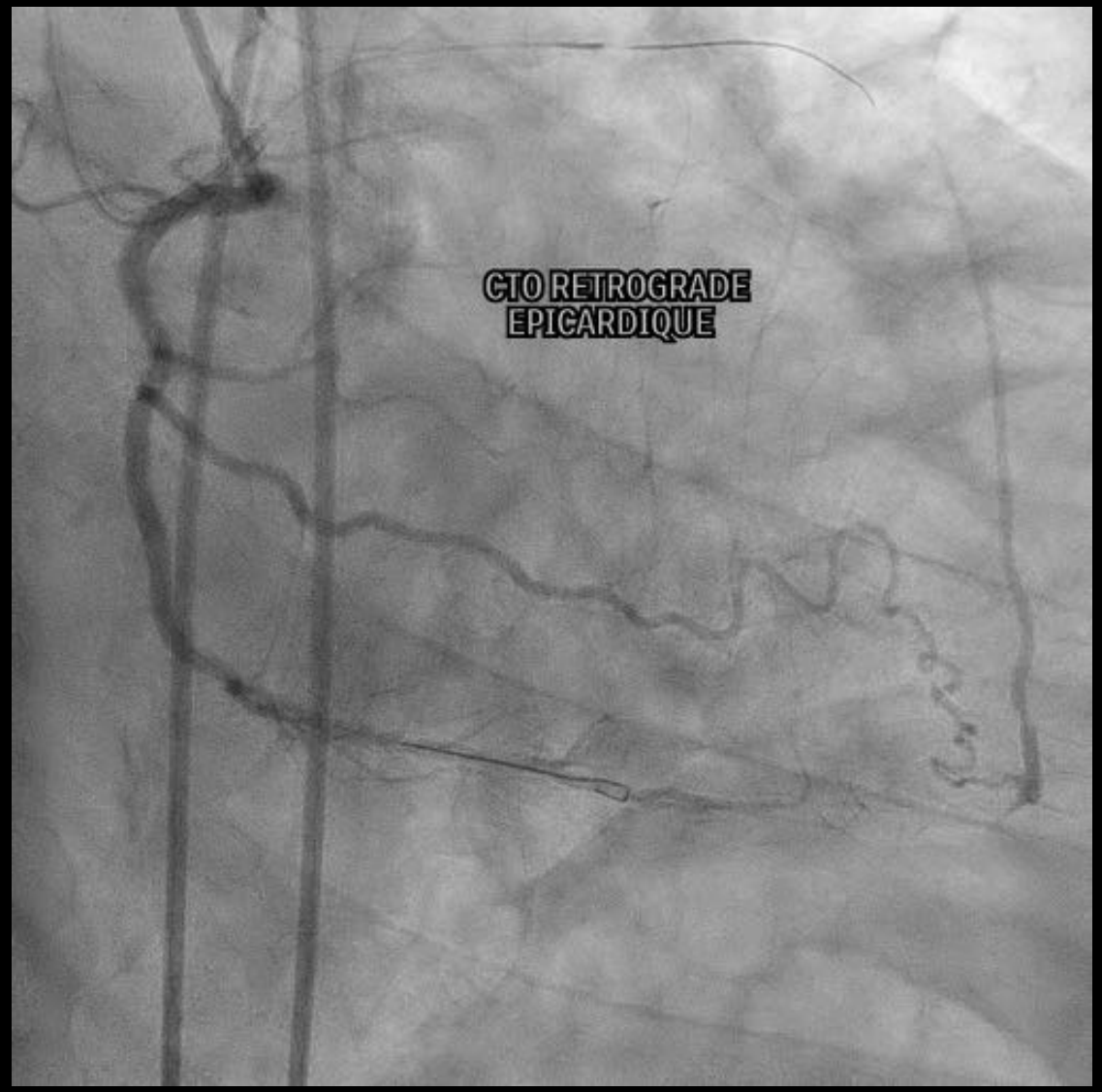

Rétrograde épicardique via marginale du bord droit - MC Caravel 150 - GW SUOH

CTO guidée par l'imagerie : IVUS

Seule modalité d'imagerie susceptible de fournir en temps réel des informations sur la localisation précise des guides au sein du vaisseau, et de choisir alors la stratégie adaptée. Ce n'est plus seulement de l'imagerie, mais un véritable outil de franchissement

1. **Ponction de la cape proximale**
2. Facilitation du rendez-vous anté/rétrograde : un **Reverse-CART maitrisé**
3. CTO ostiale : certitude de **ne pas compromettre une bifurcation** (ex: CTO IVA ostiale, perte de la Cx si ré-entrée TC médian ou aorte)
4. Pilotage et **maitrise des nouveaux guides à très haut grammage**

CTO guidée par l'imagerie : IVUS

Seule modalité d'imagerie susceptible
temps réel des informations su
des guides au sein du
stratégie adapt
imagerie,
nchissement

cartésien, maitrisé, sécuritaire

1. **R**
   ie
   idez-vous anté/rétrograde : un Reverse-CART maitrisé
   stiale : certitude de ne pas compromettre une bifurcation (ex: CTO IVA ostiale, perte de la Cx si ré-entrée TC médian ou aorte)
4. Pilotage et **maitrise des nouveaux guides à très haut grammage**

IVUS et CTO

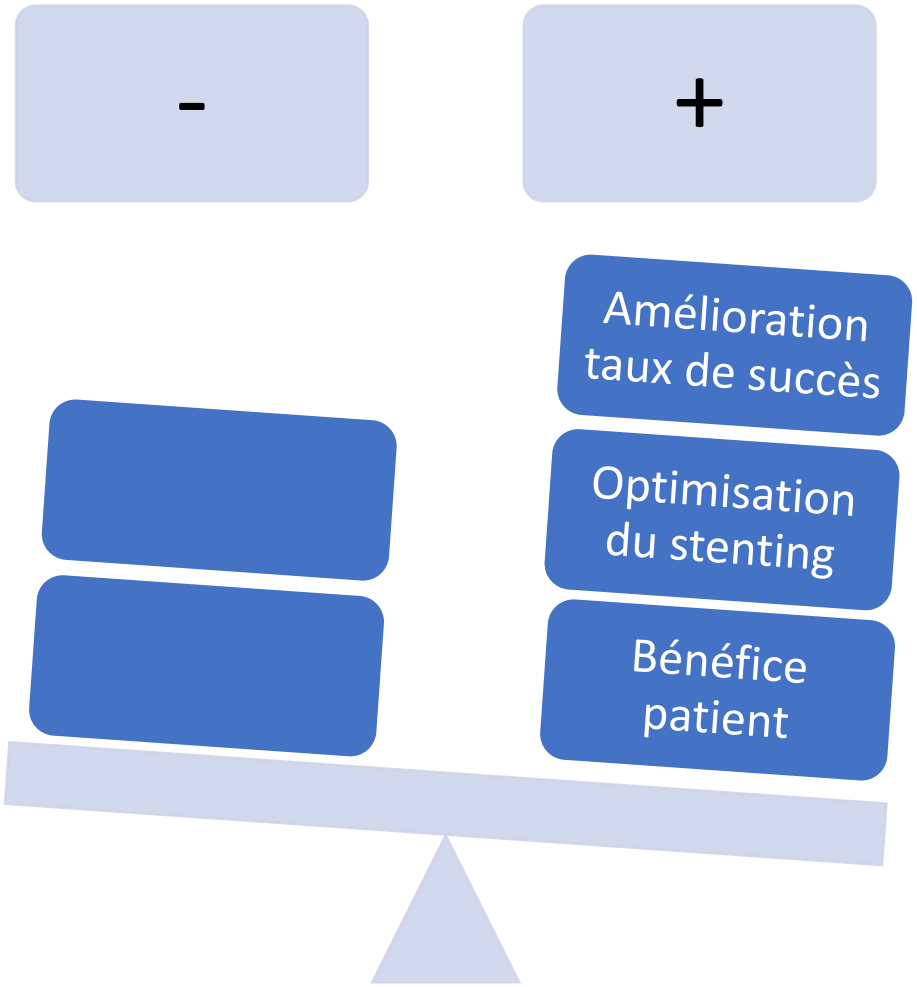

JIC 2022 Apr;34(4):E310-E318
Outcomes of Intravascular Ultrasound-Guided Versus Angiography-Guided Percutaneous Coronary Interventions in Chronic Total Occlusion. A Systematic Review and Meta-Analysisx.

IVUS et CTO

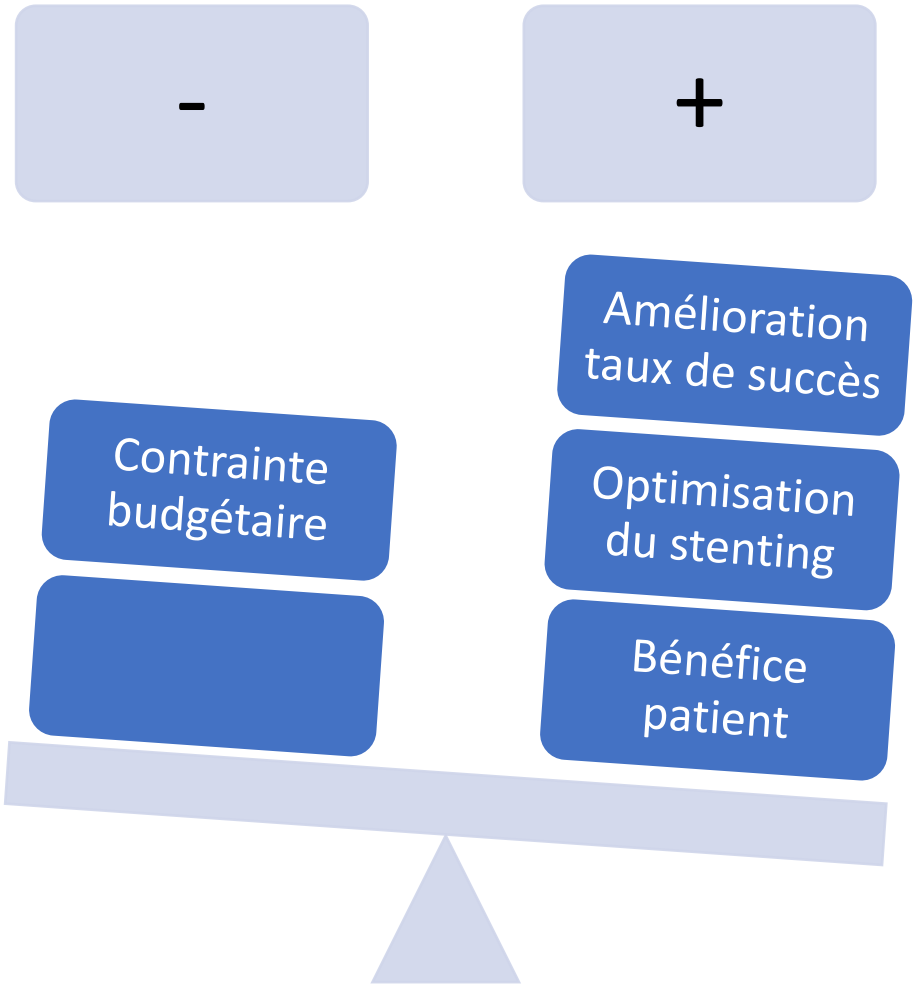

JIC 2022 Apr;34(4):E310-E318
Outcomes of Intravascular Ultrasound-Guided Versus Angiography-Guided Percutaneous Coronary Interventions in Chronic Total Occlusion. A Systematic Review and Meta-Analysisx.

IVUS et CTO

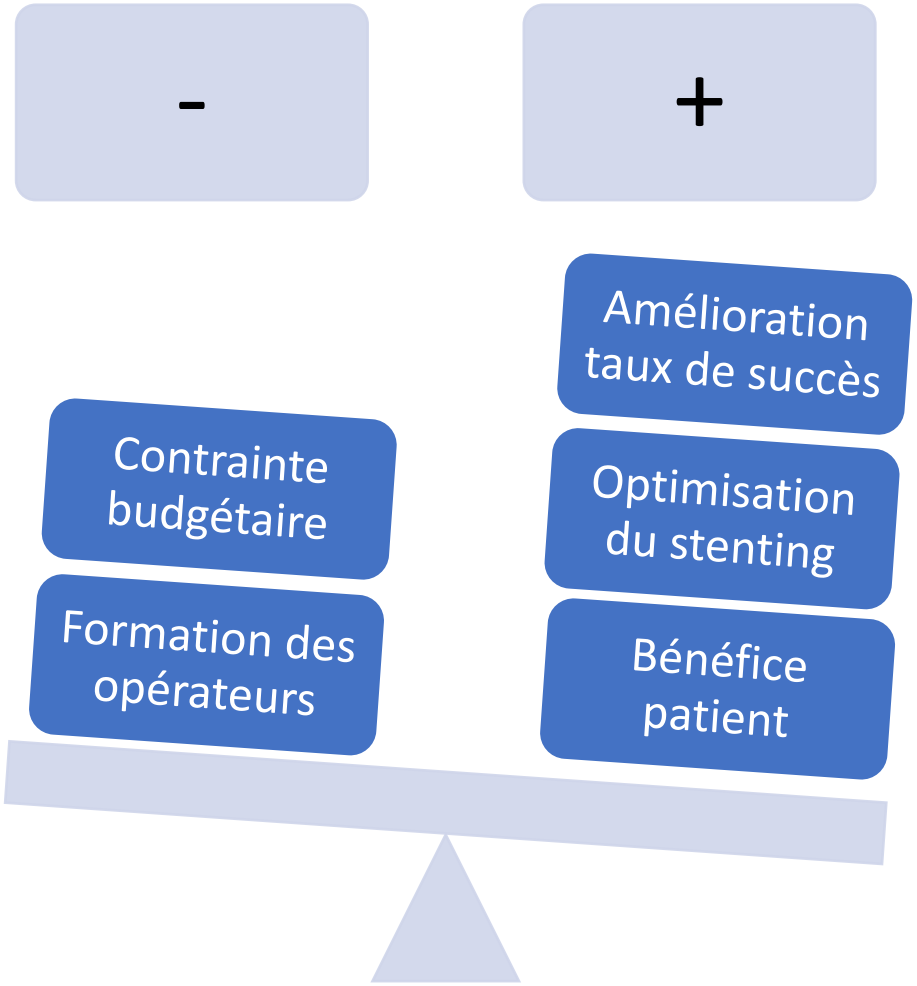

JIC 2022 Apr;34(4):E310-E318
Outcomes of Intravascular Ultrasound-Guided Versus Angiography-Guided Percutaneous Coronary Interventions in Chronic Total Occlusion. A Systematic Review and Meta-Analysisx.

Take Home Message

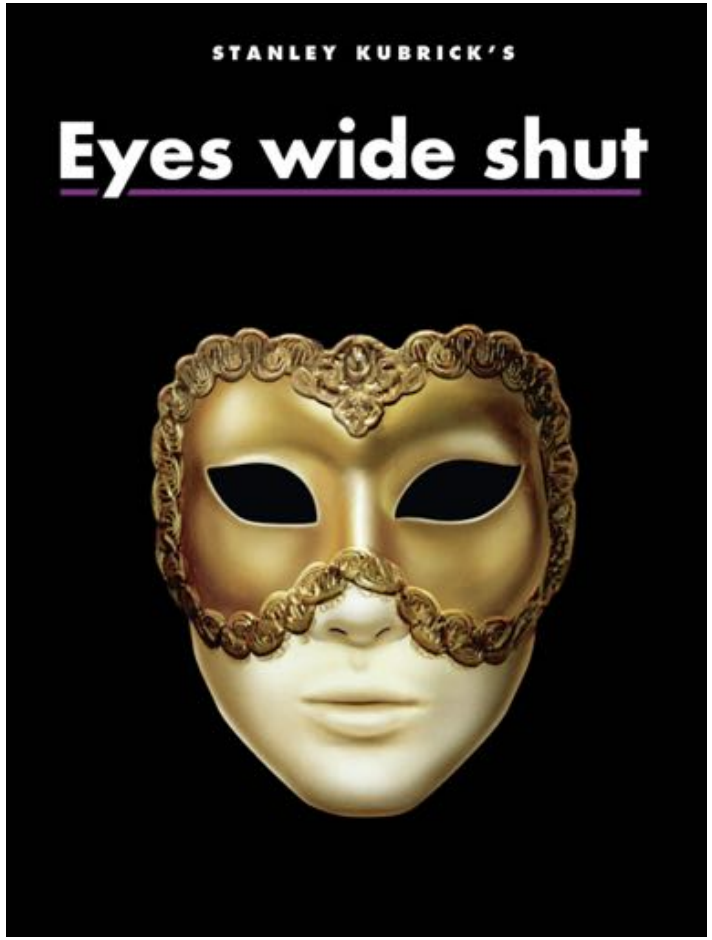

CTO guidée par IVUS

VOLCANO
101 5.6
2°
22°
119
22