

Objet identifié...



Georgios SIDERIS, Patrick HENRY

Departement de Cardiologie, Hôpital Lariboisiere, Université de Paris, France

Objet identifié...

Mr J 50 ans

Coronarien connu sans
dysfonction VG

- Diabète type 2
 - HTA
 - Dyslipidémie
 - Tabagisme non sevré
- 2008: ATL stent IVA
 - 2009: ATL stent CD
 - 2014: SME négative
 - 2015: Coro tt med.
 - 2016: ATL stent RVG et Mg 1

Objet identifié...

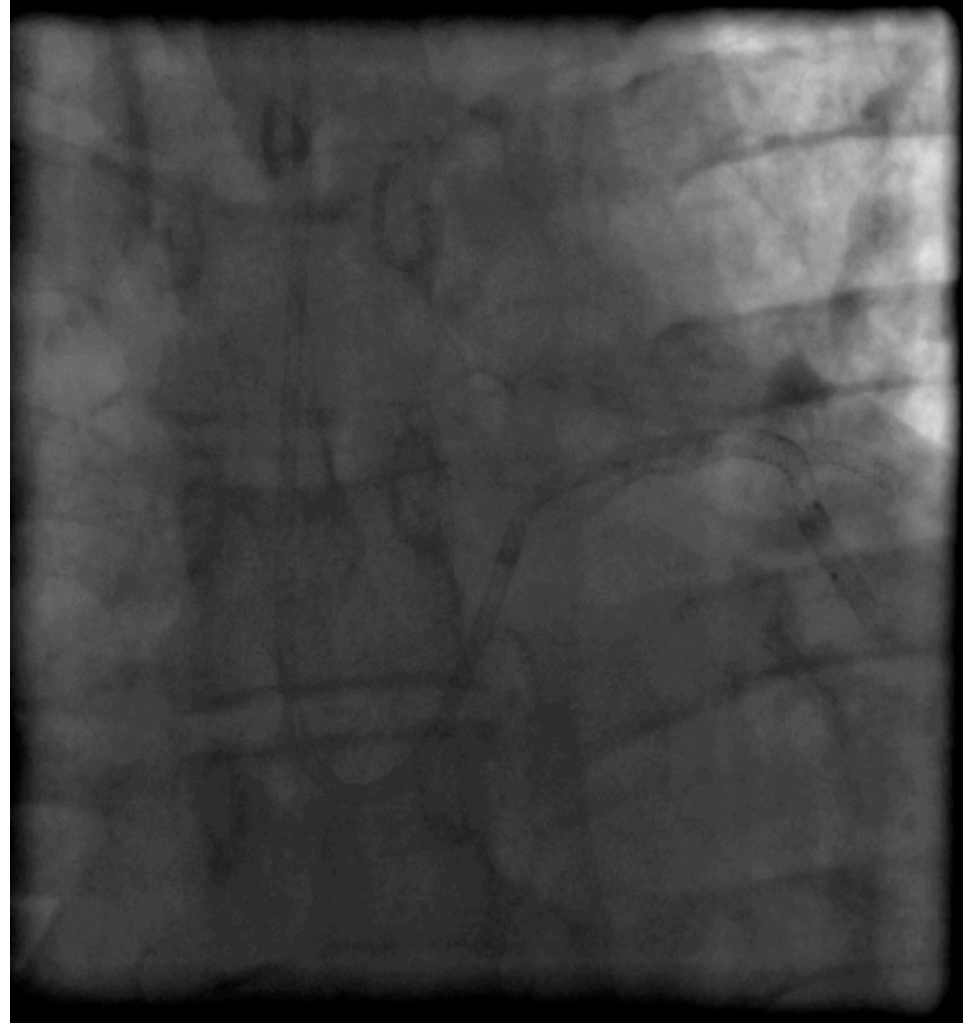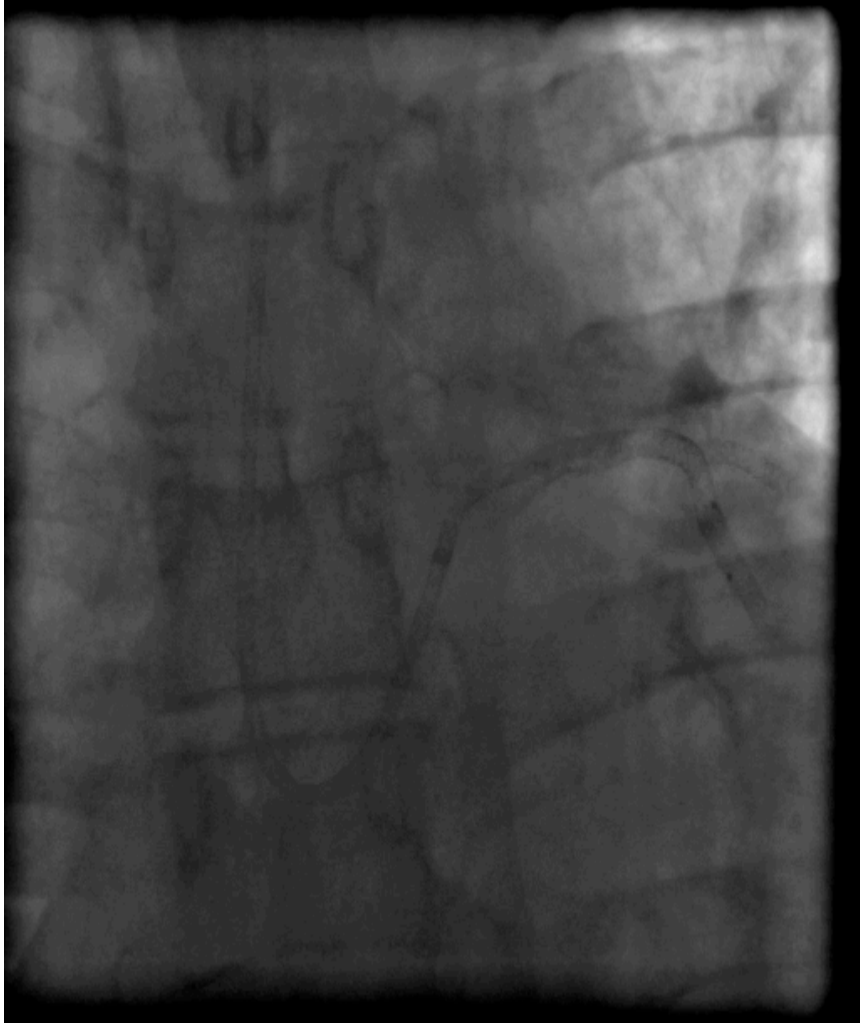Mars 2019:

- Dyspnée d'effort
- SME positive.

- Coro 06/03/2019
- Absence de RIS
- Sténose significative Diagonale 1:
- ATL IVA-Diag DK crush.
- RESOLUTE ONYX 2,25x18mm et RESOLUTE ONYX 3,0x38mm.

Objet non identifié...

- Mais...



Objet identifié...

**Mars 2019: Rupture de la partie distale du cathéter à
ballonnet EMERGE 3,0x12mm**

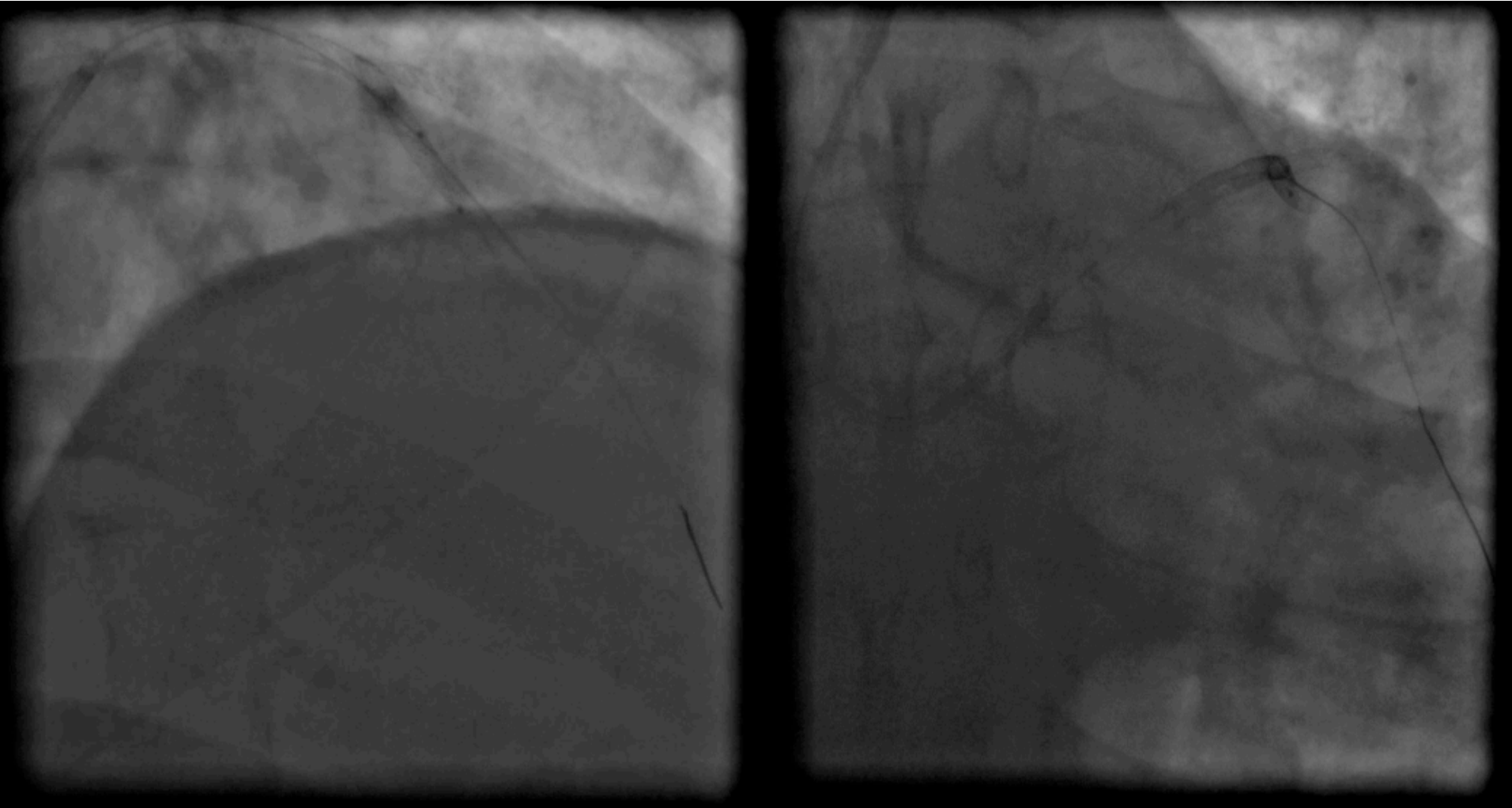
?

Objet identifié...

- RESOLUTE ONYX 3,0x18mm IVA 2 pour plaquer le ballonnet
- et RESOLUTE ONYX 3,5x15mm IVA ostiale.

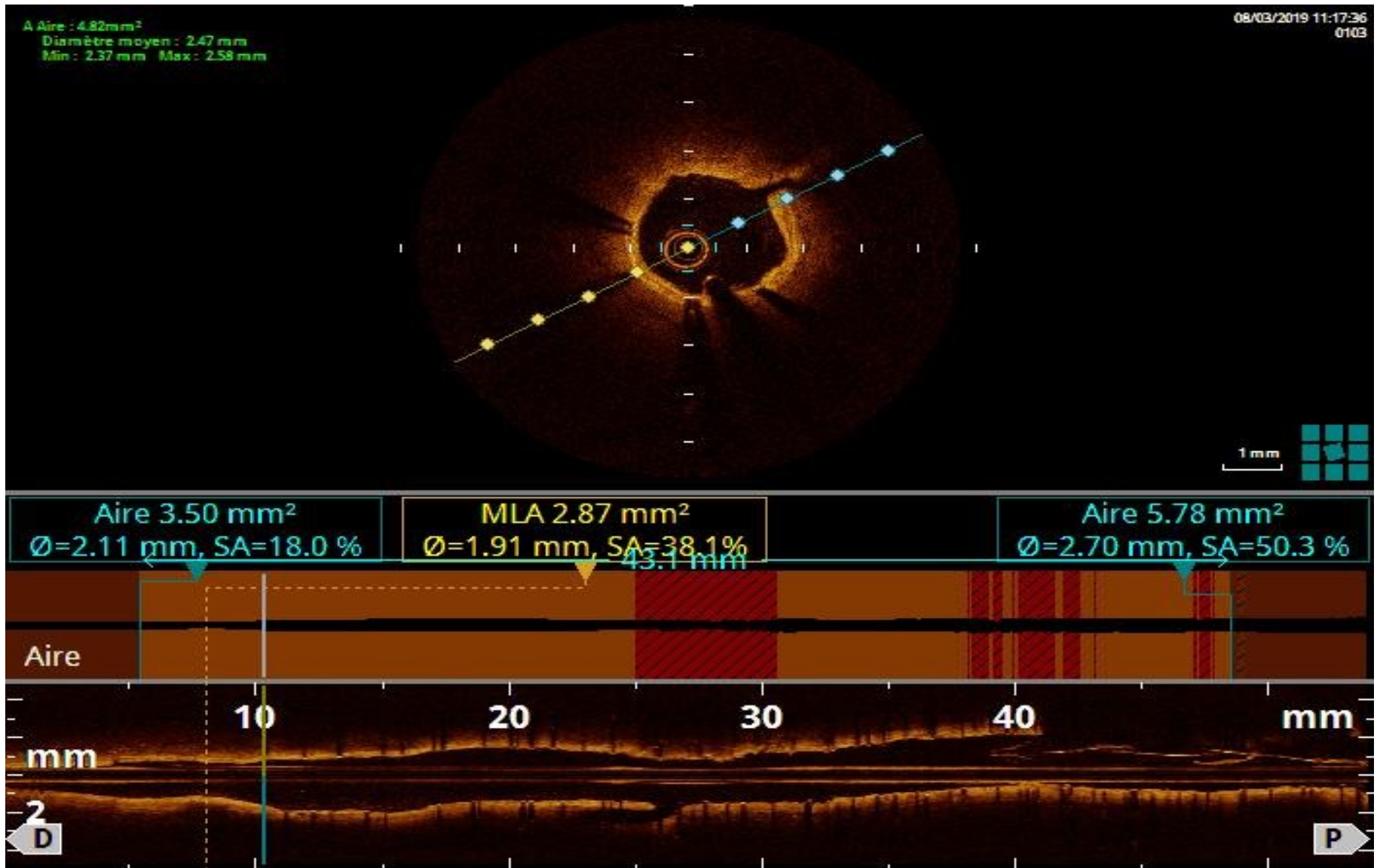
Objet identifié...

- Transfert Lariboisière pour contrôle OCT...



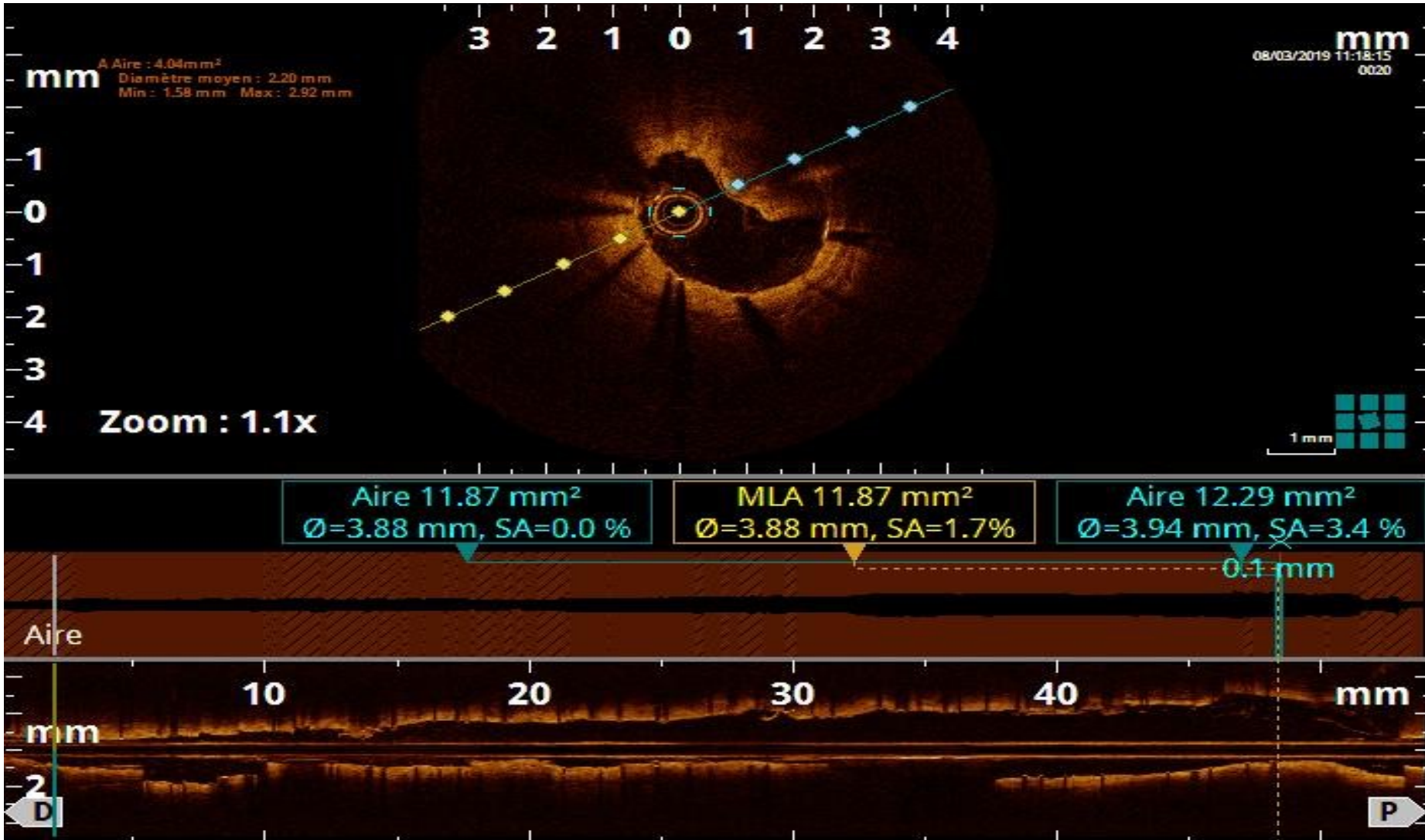
Objet identifié...

- OCT distalité du stent...



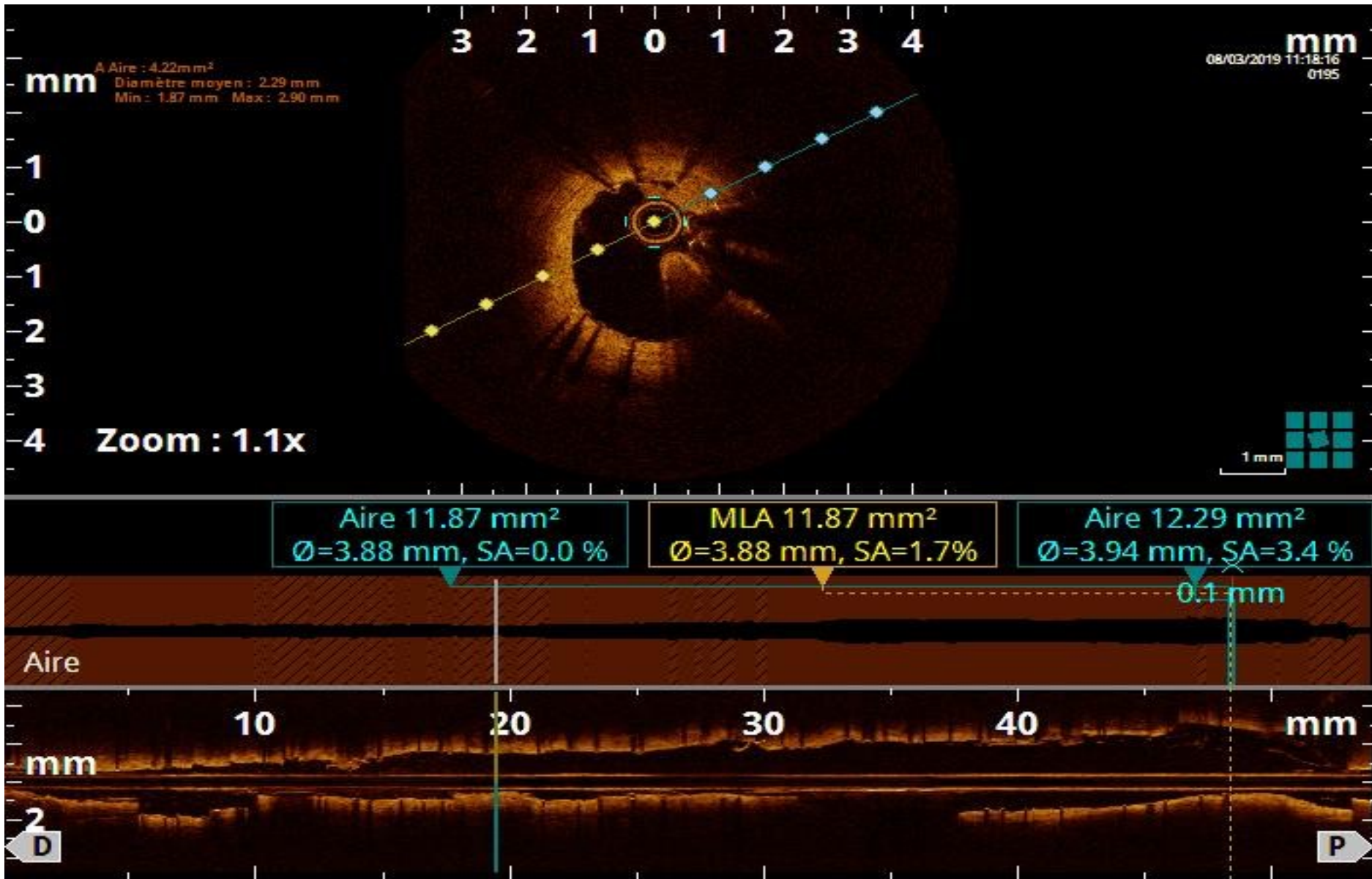
Objet identifié...

- OCT 08/03 ballonnet...



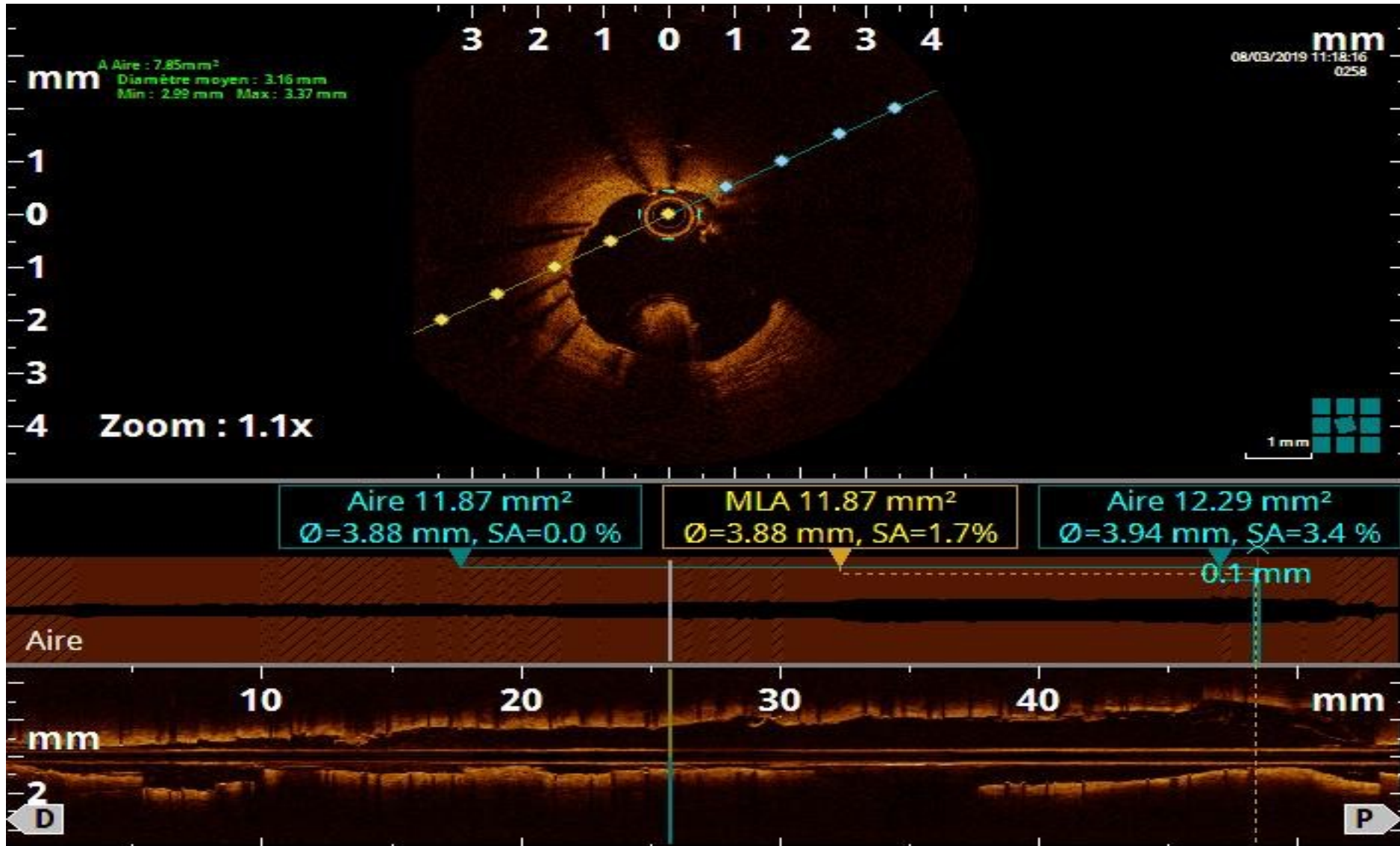
Objet identifié...

- OCT IVA 2....



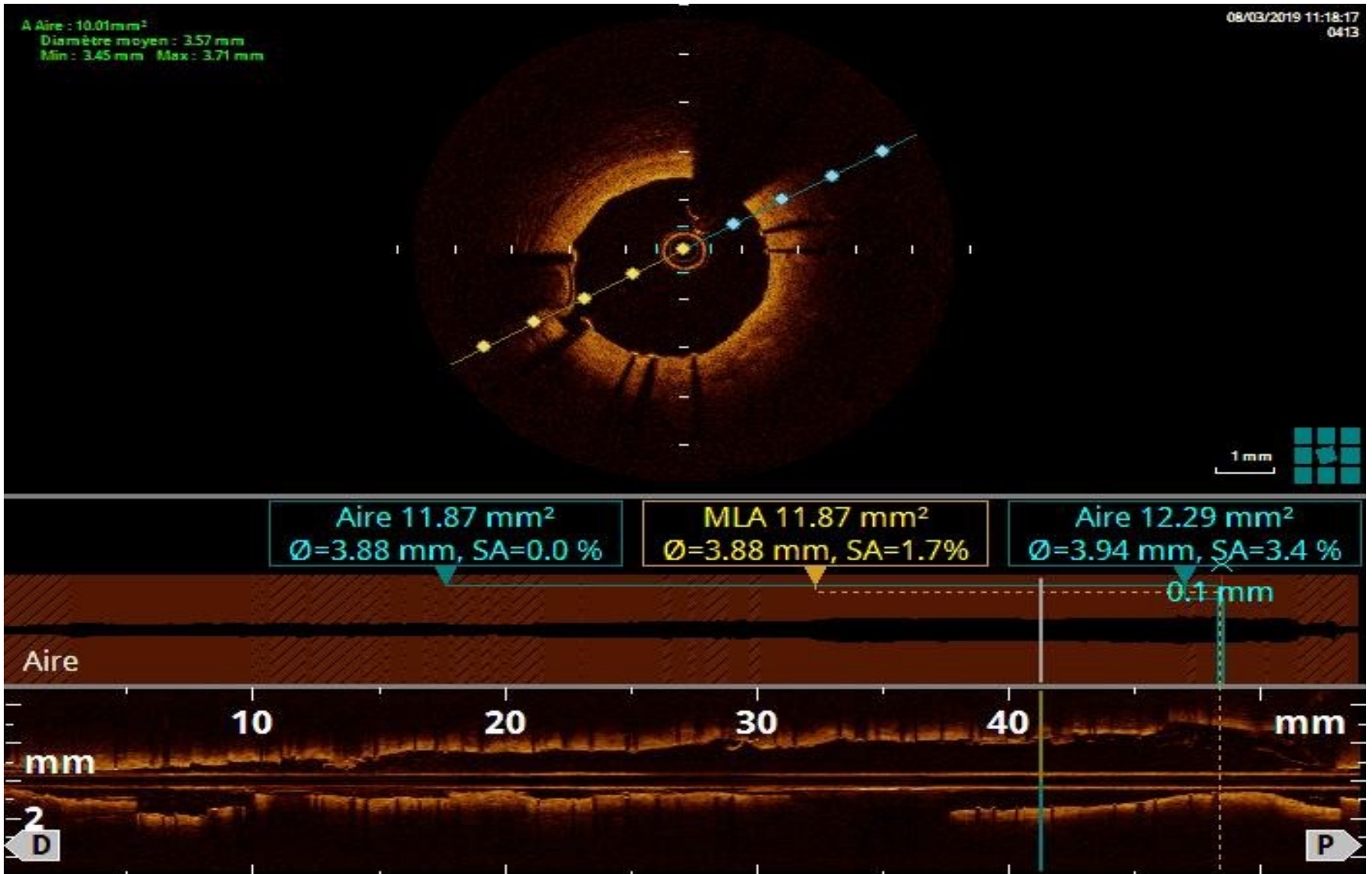
Objet identifié...

- OCT IVA 2....



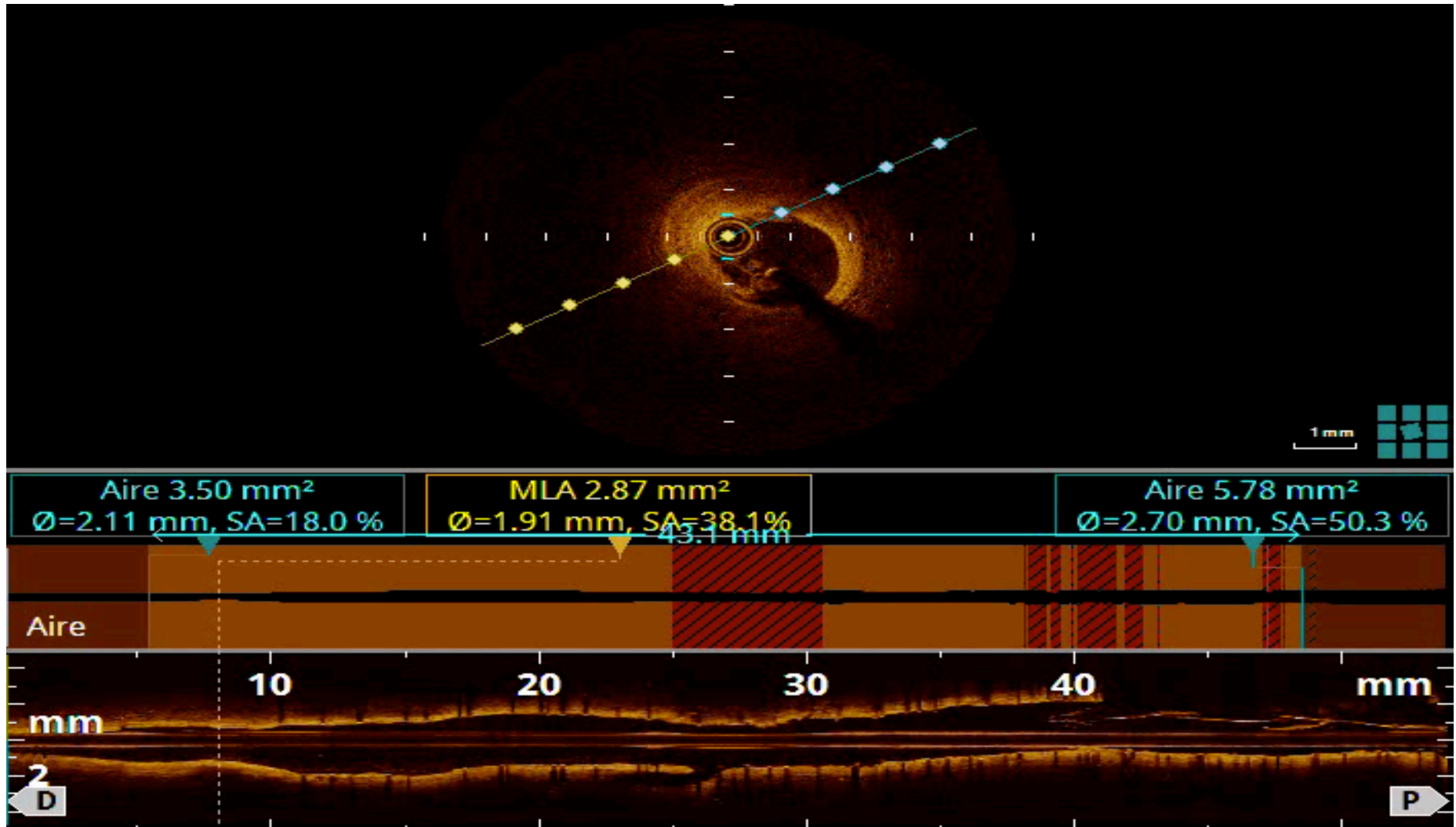
Objet identifié...

- OCT IVA proximale....



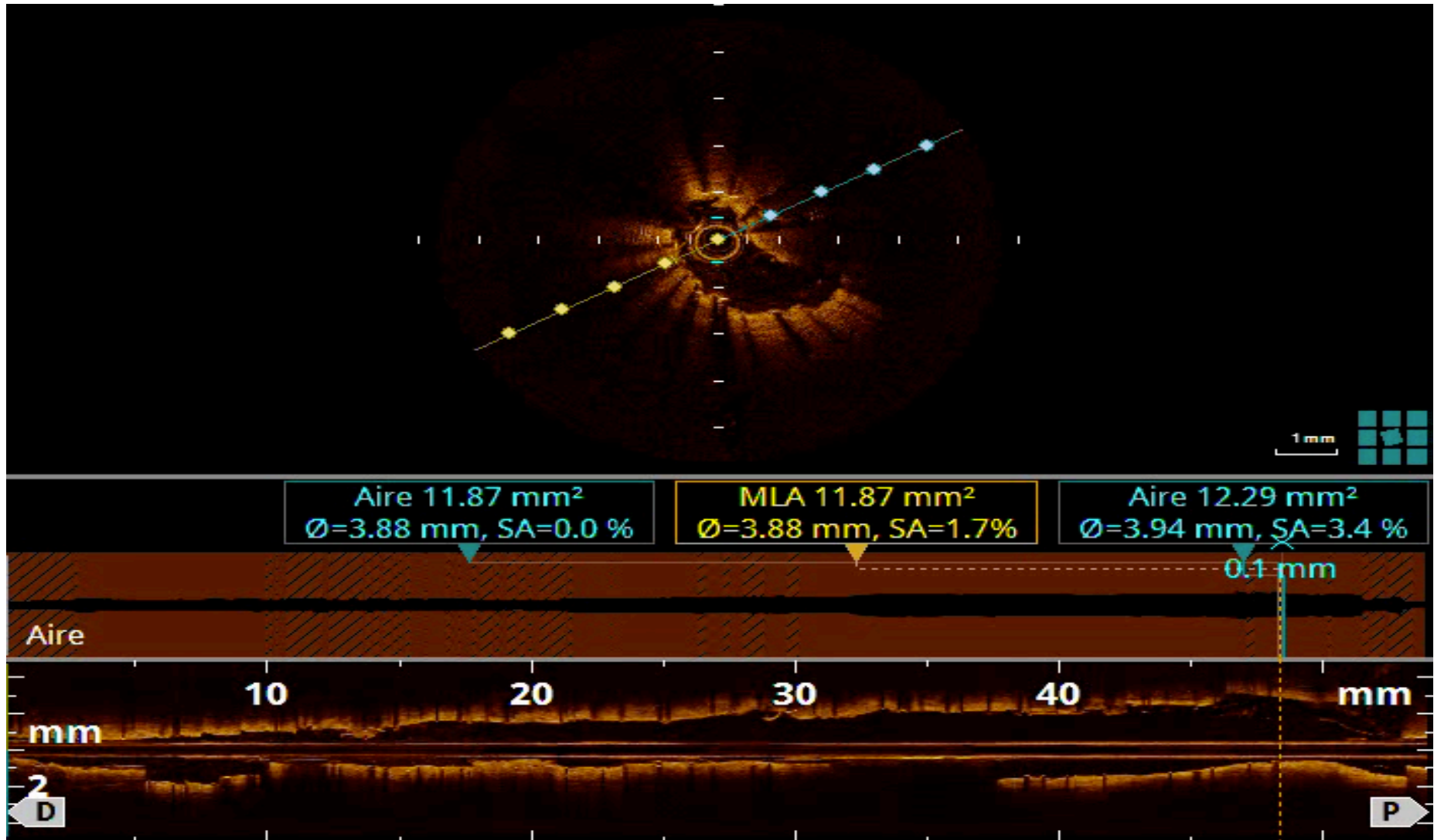
Objet identifié...

- OCT IVA



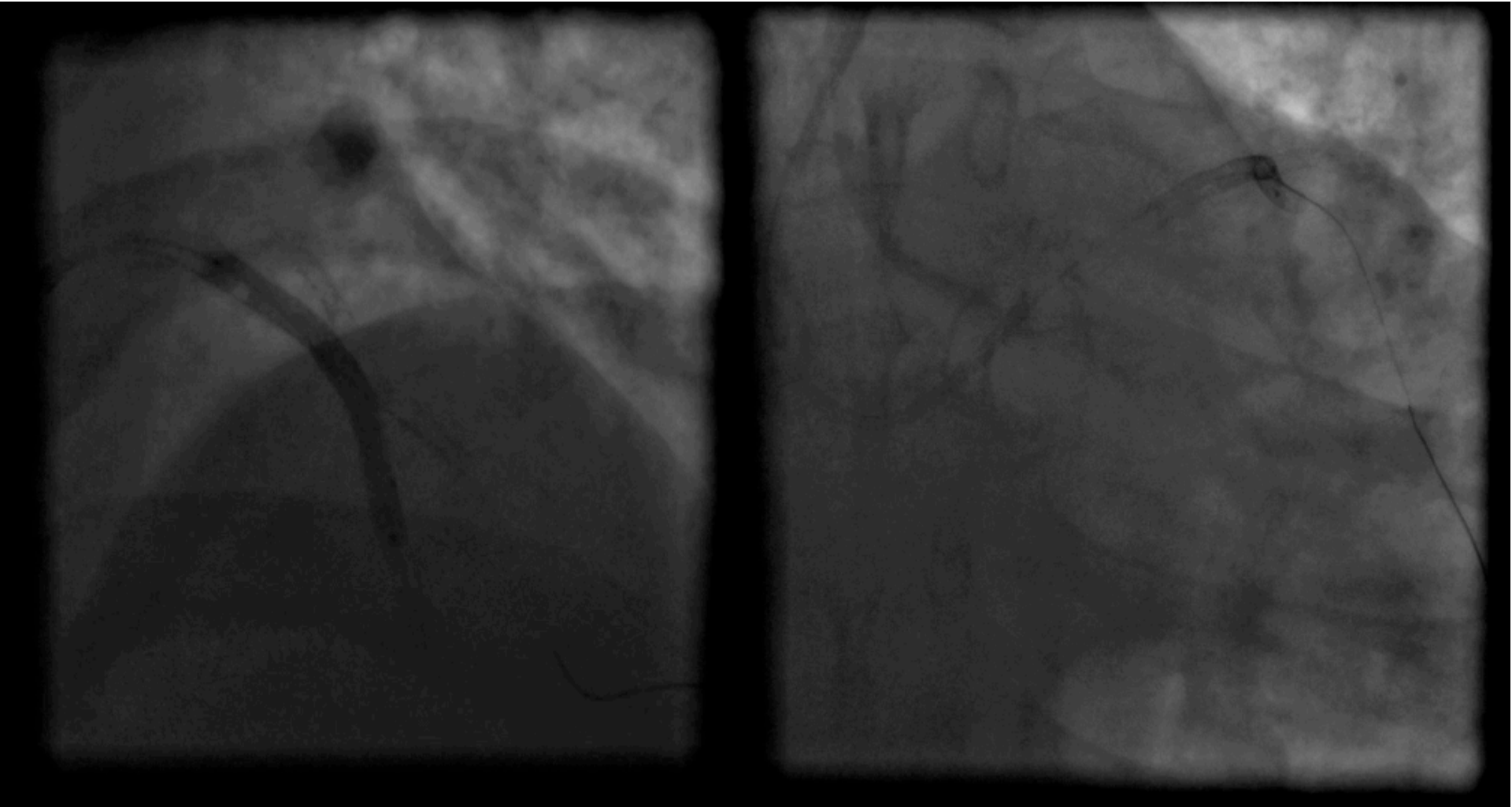
Objet identifié...

- OCT IVA



Objet identifié...

- **Nouveau stent IVA 2 3,0x38mm pour plaquer le cathéter....**

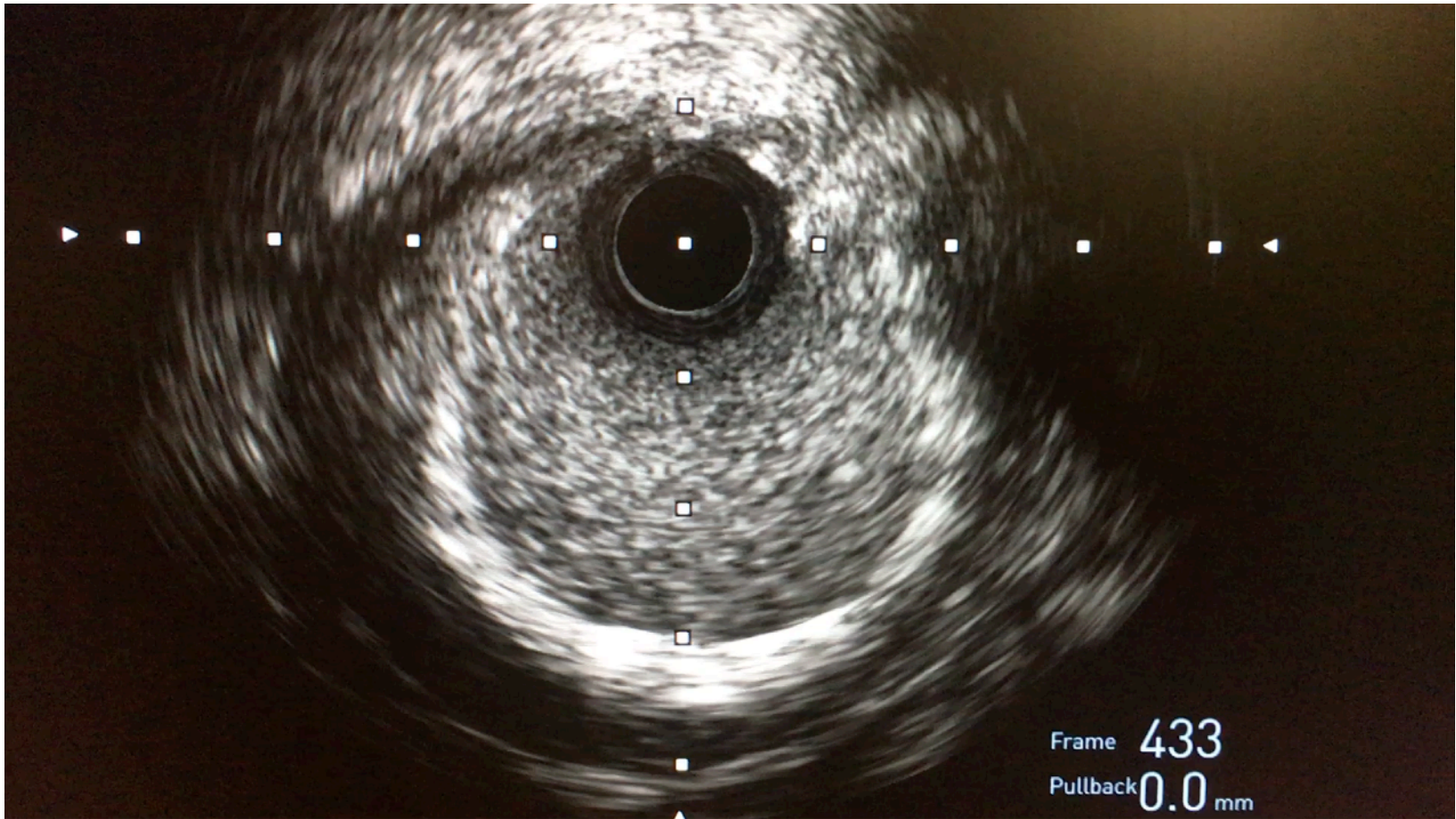


Objet non identifié...

IVUS confirme la présence du cathéter dans le TCG

Discussion ATL stent TCG

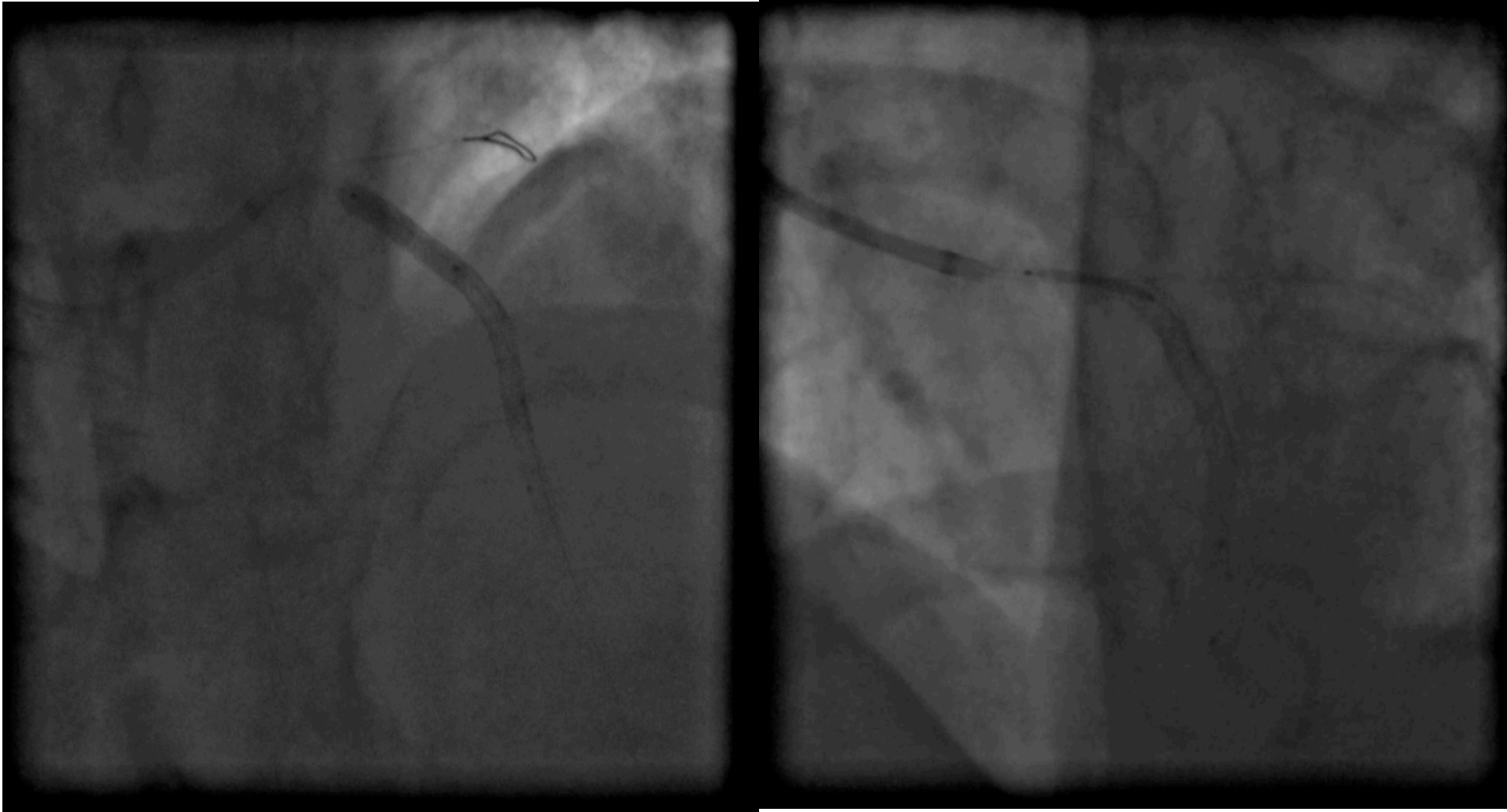
**Après test de résistance biologique sous Aspirine et
Brilique.**



Frame 433
Pullback 0.0 mm

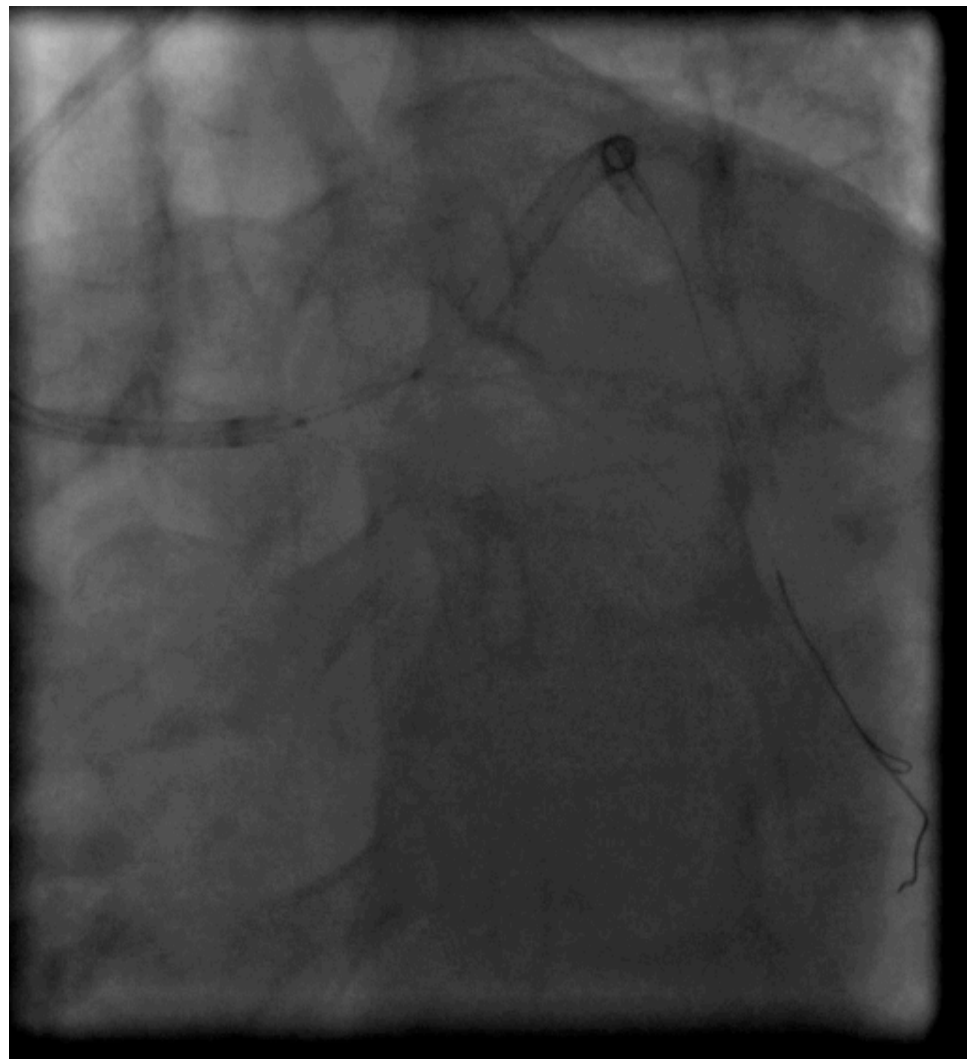
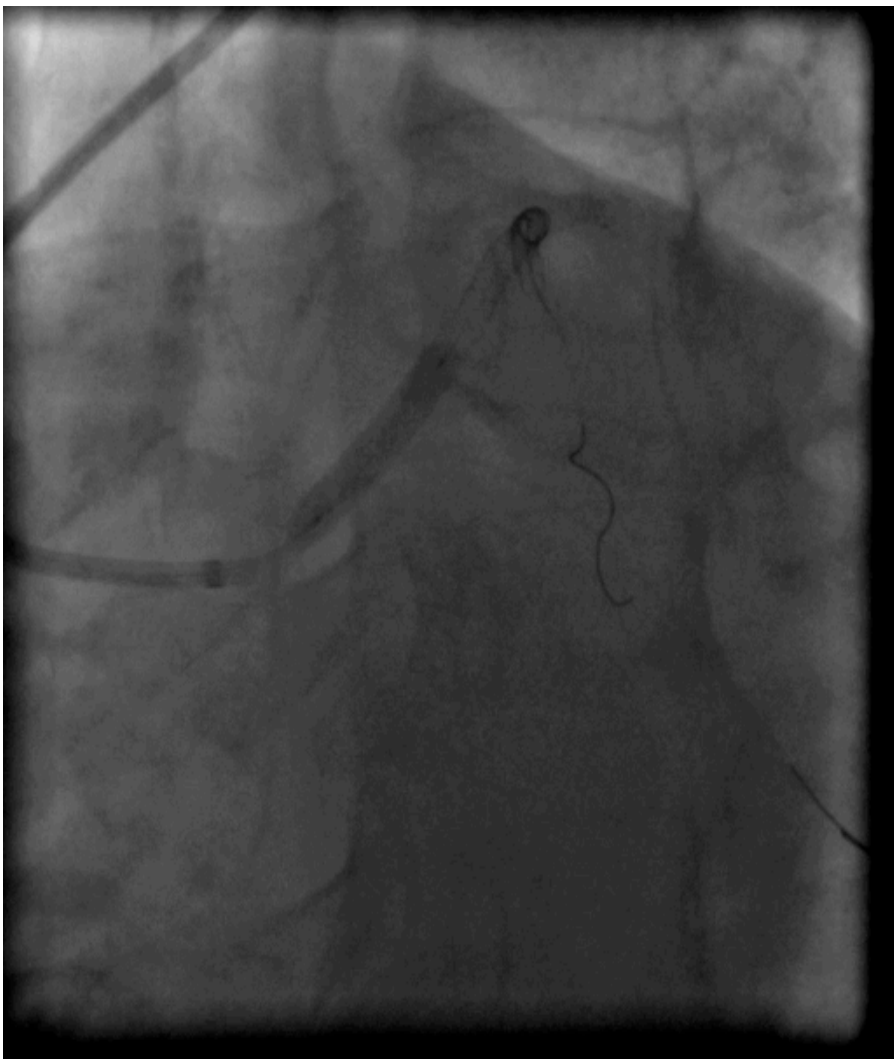Objet identifié...

- 12/03 ATL TCG
- Post dilatation IVA 1 et 2 avec ballon NC 3,5.



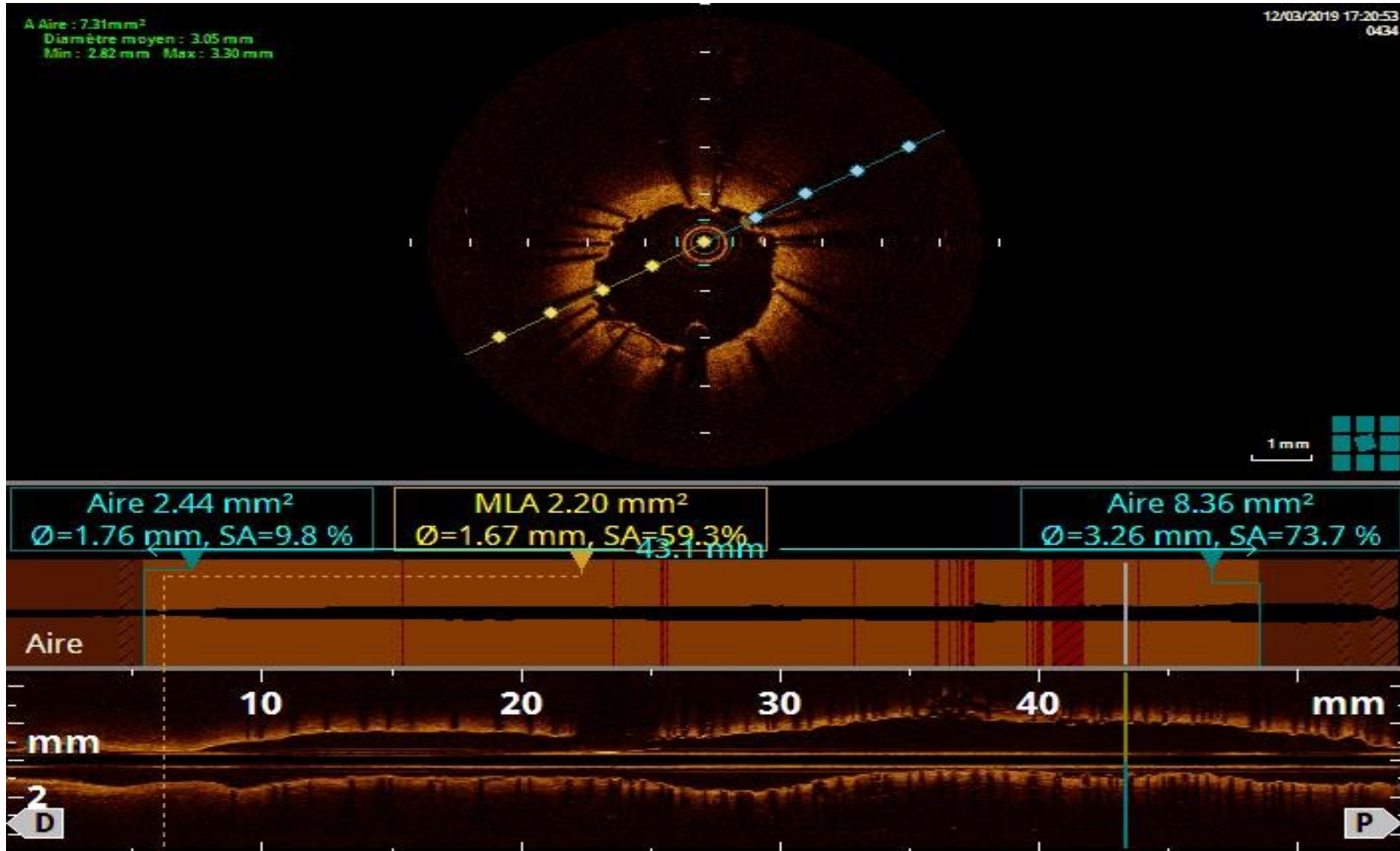
Objet identifié...

- Post dilatation IVA 1 et 2 avec ballon NC 3,5.
- 12/03 ATL TCG RESOLUTE ONUX 4,0x18mm POT NC 4,5x12



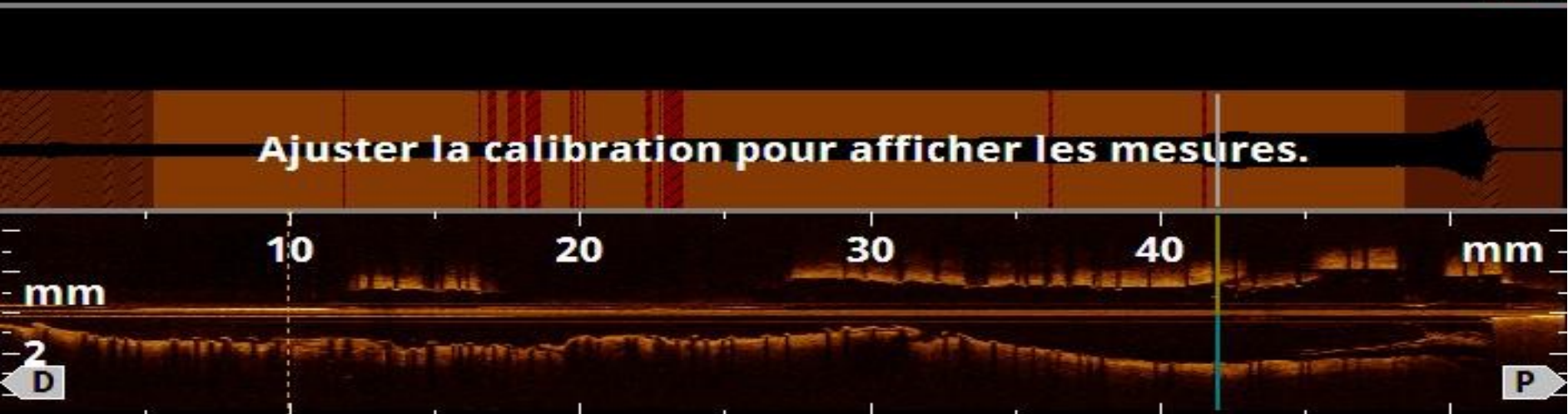
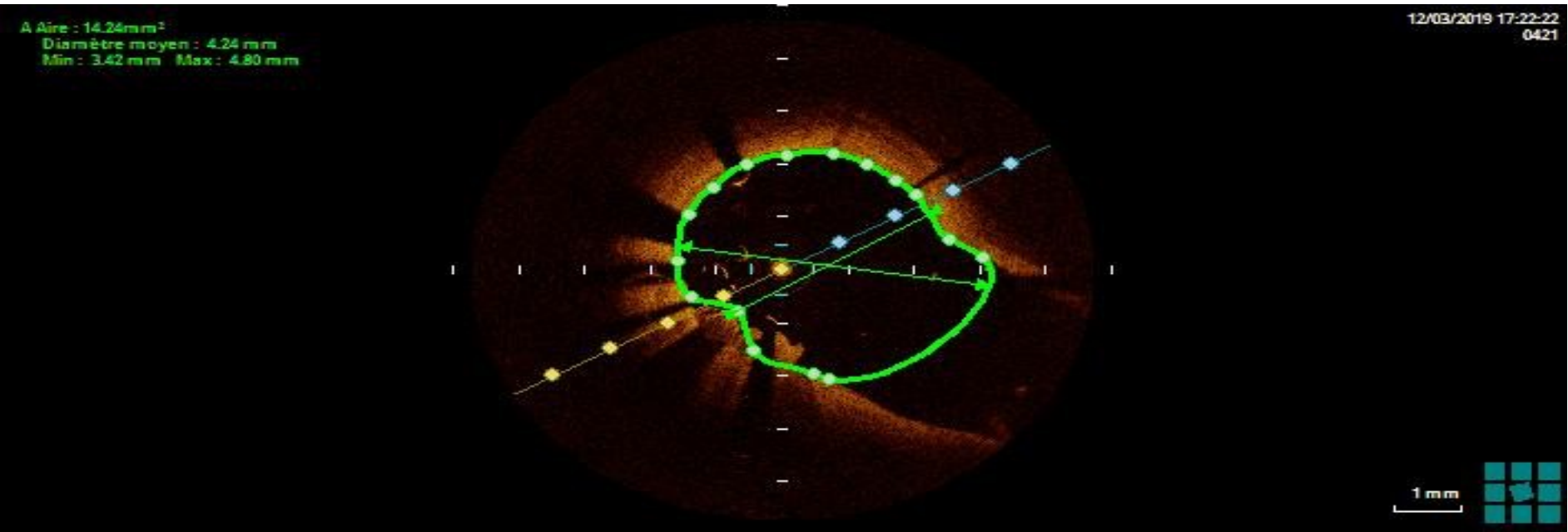
Objet identifié...

- OCT IVA moyenne



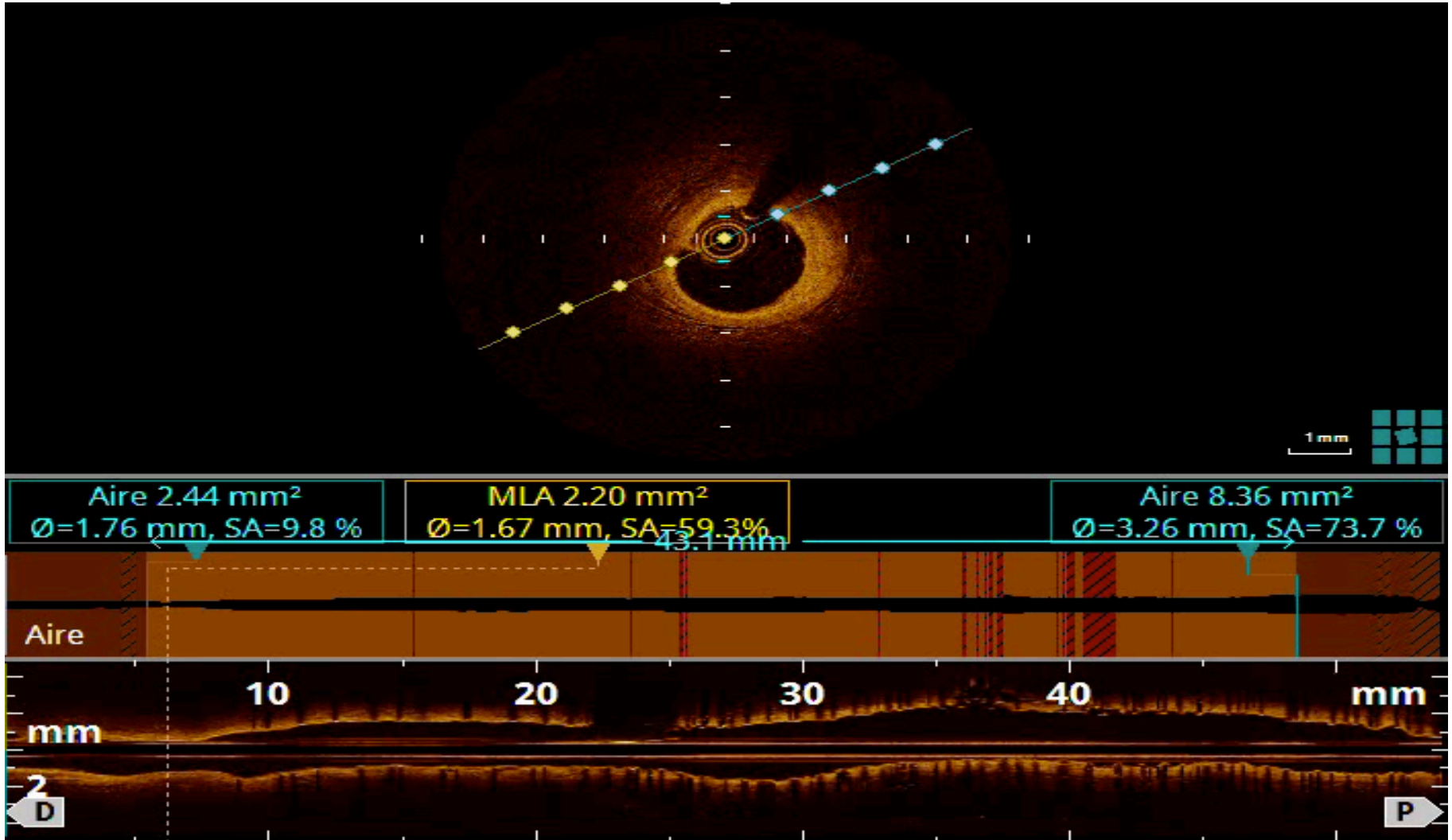
Objet identifié...

- OCT IVA proximale



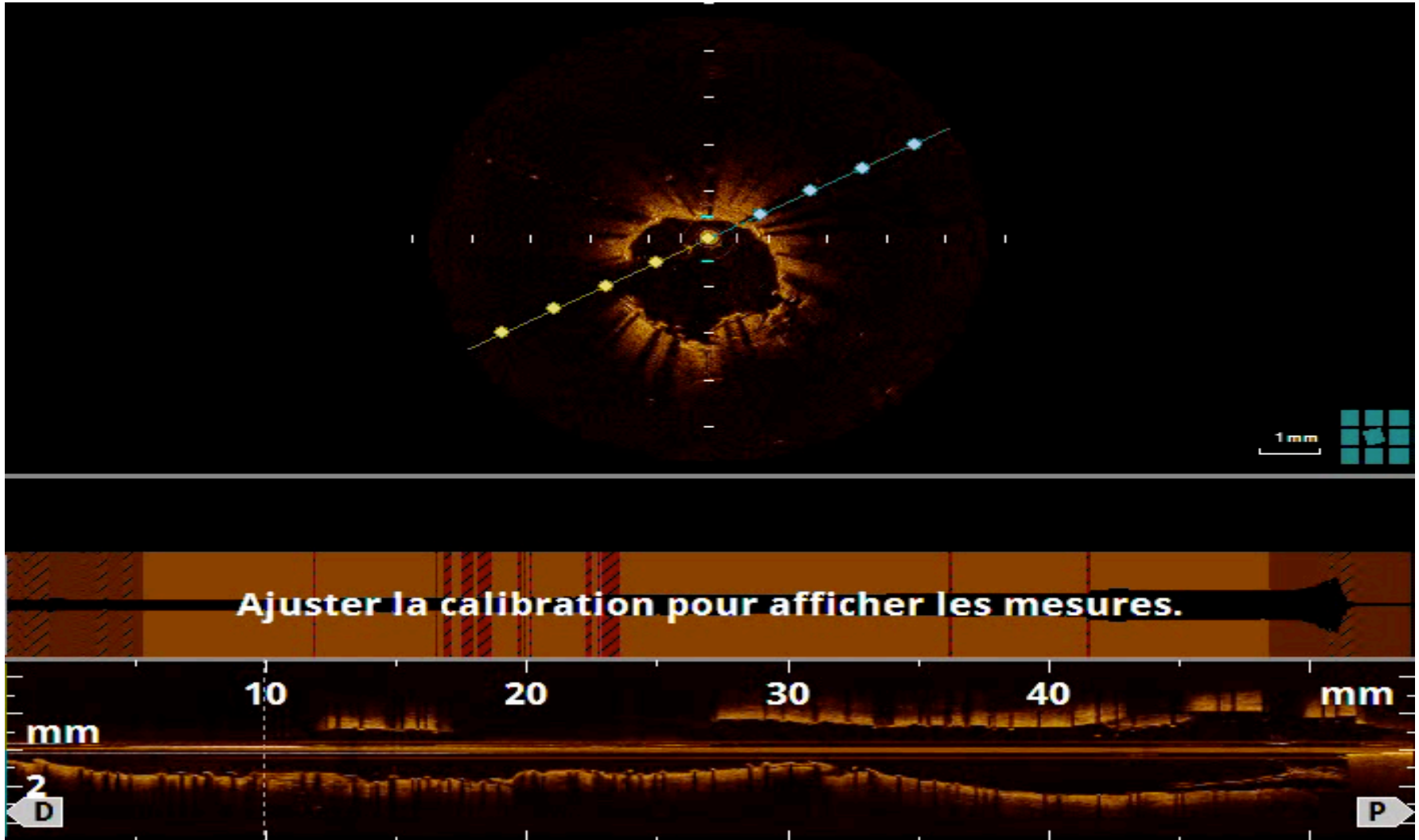Objet identifié...

- OCT IVA



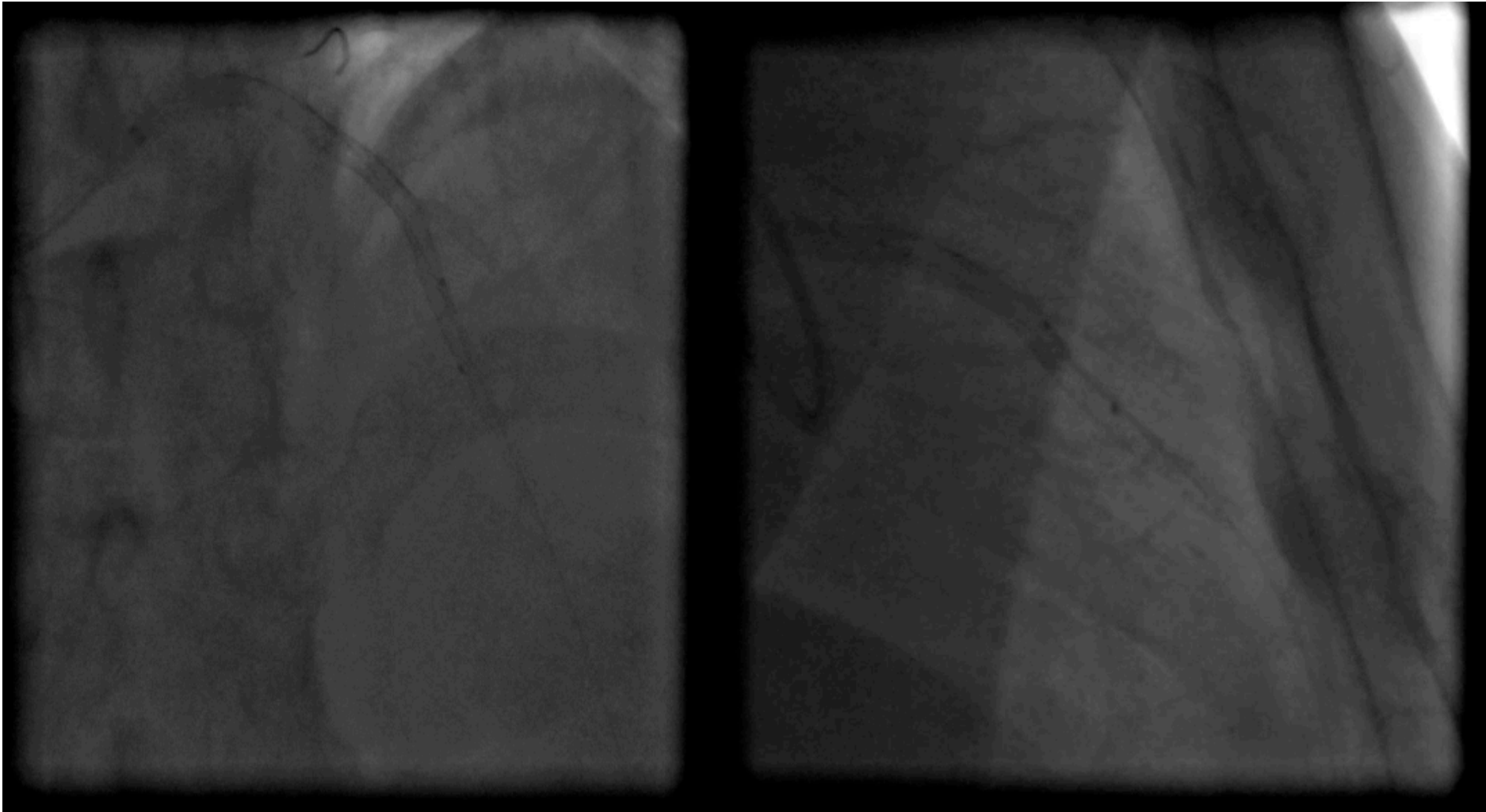
Objet identifié...

- OCT IVA



Objet identifié...

- POT NC 5.0mm
- 12/03 ATL IVA moyenne RESOLUTE ONYX 2,5x18mm



Objet identifié...

Suivi ?.

- contrôle Coro systématique....
- Double AAP prolongée ?

Merci

