

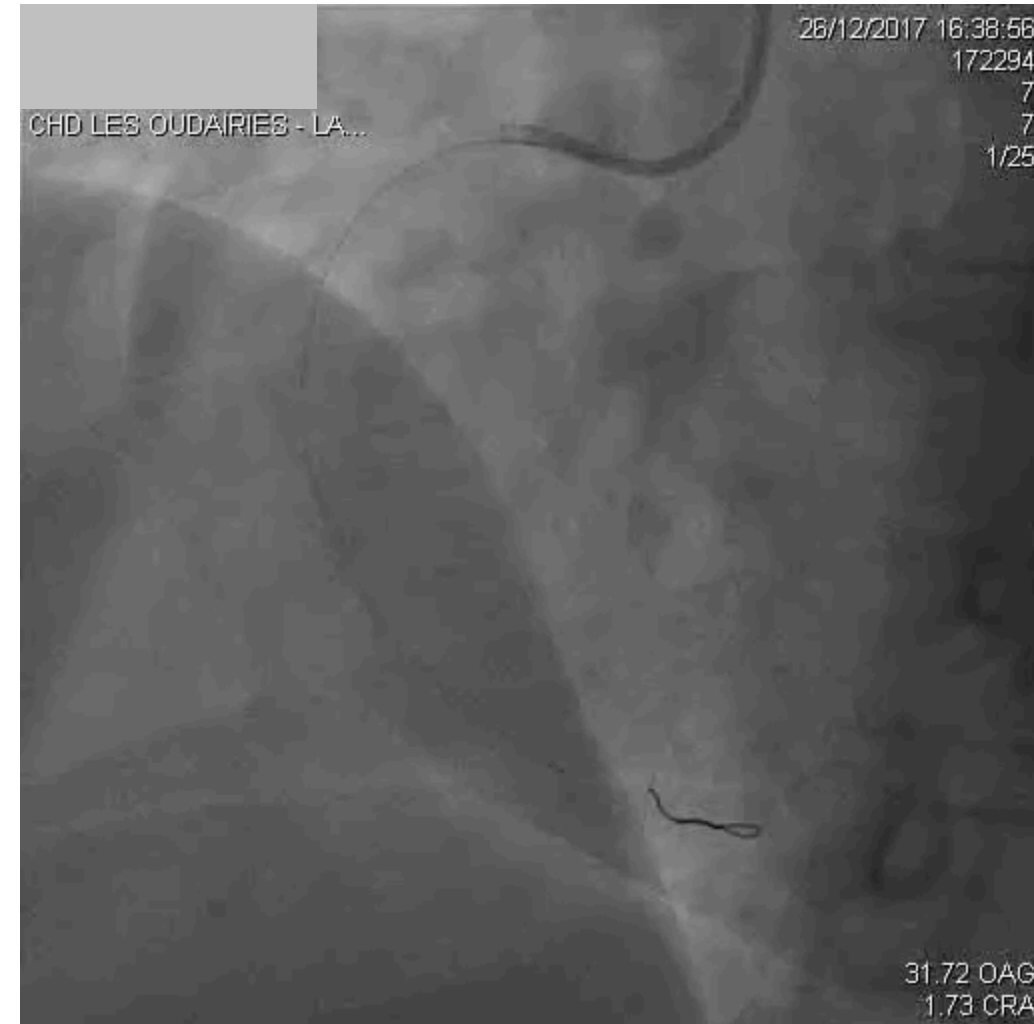
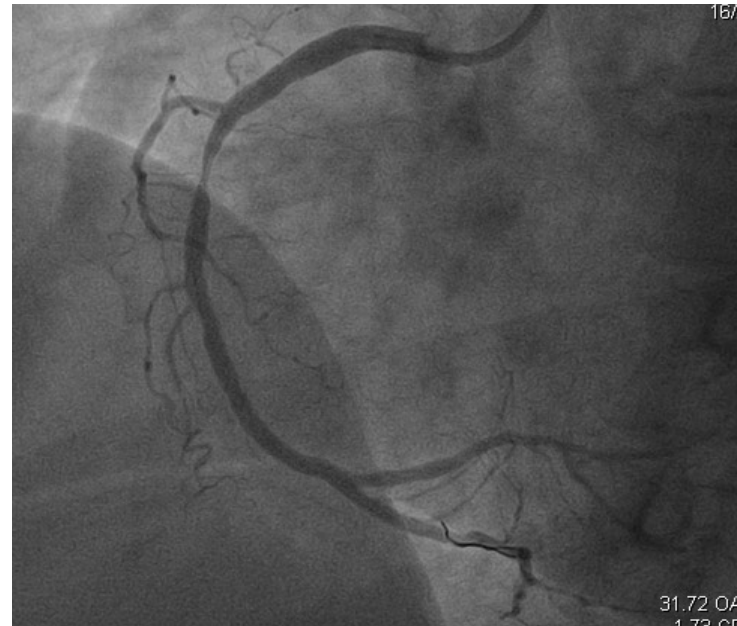
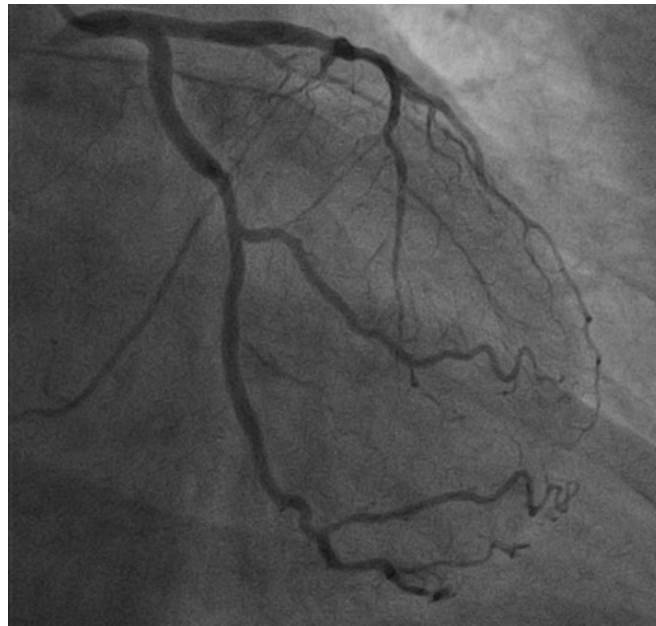
Soirée DISCO ... Vendéenne!



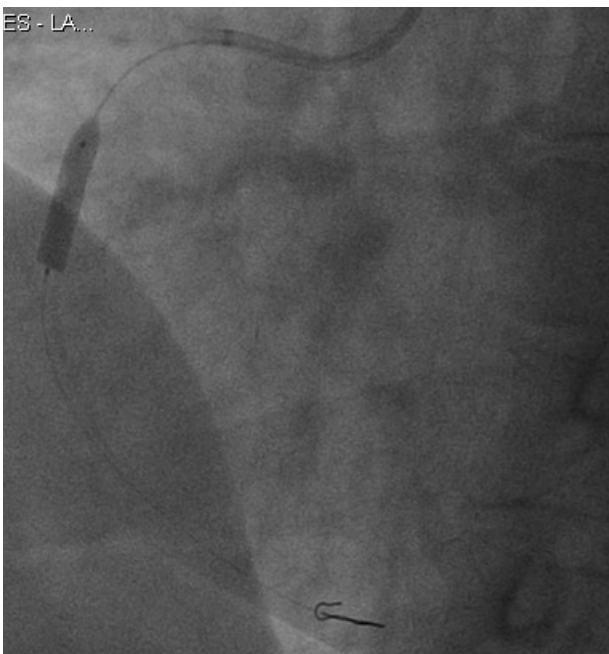
Dr Emmanuel BOIFFARD
Dr Hervé POULIQUEN
Et Philippe KATERINE
CHD Vendée

✓ **Aucun lien d'intérêt à déclarer**

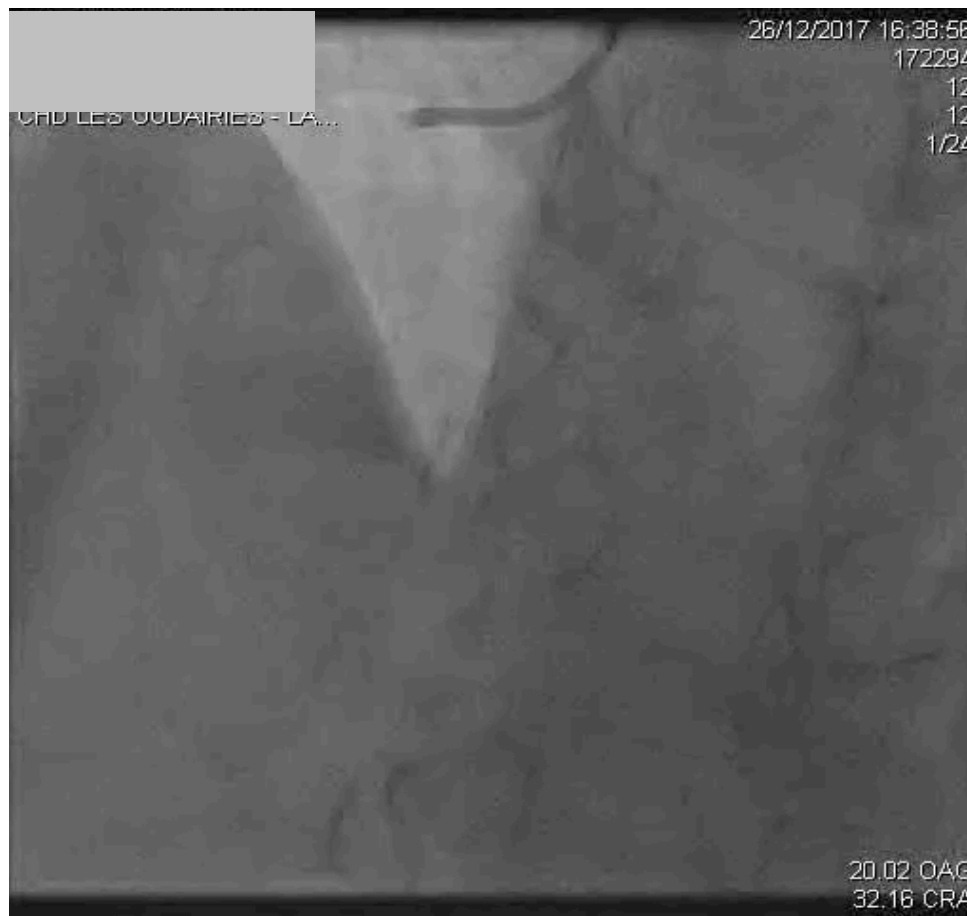- Femme de 51 ans hospitalisée pour SCA non ST+ troponine +
- FDRCV: Tabac actif, HTA
- Modifications ECG en inférieur
- Coro J1 d'hospitalisation:



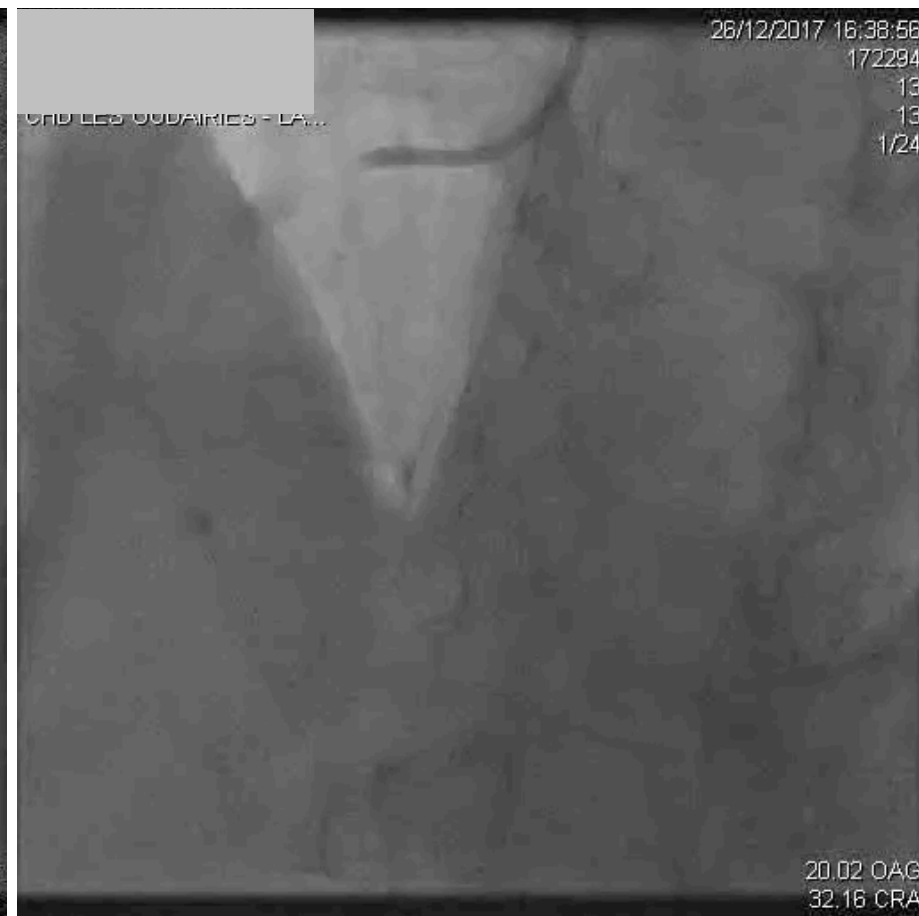Angioplastie initiale



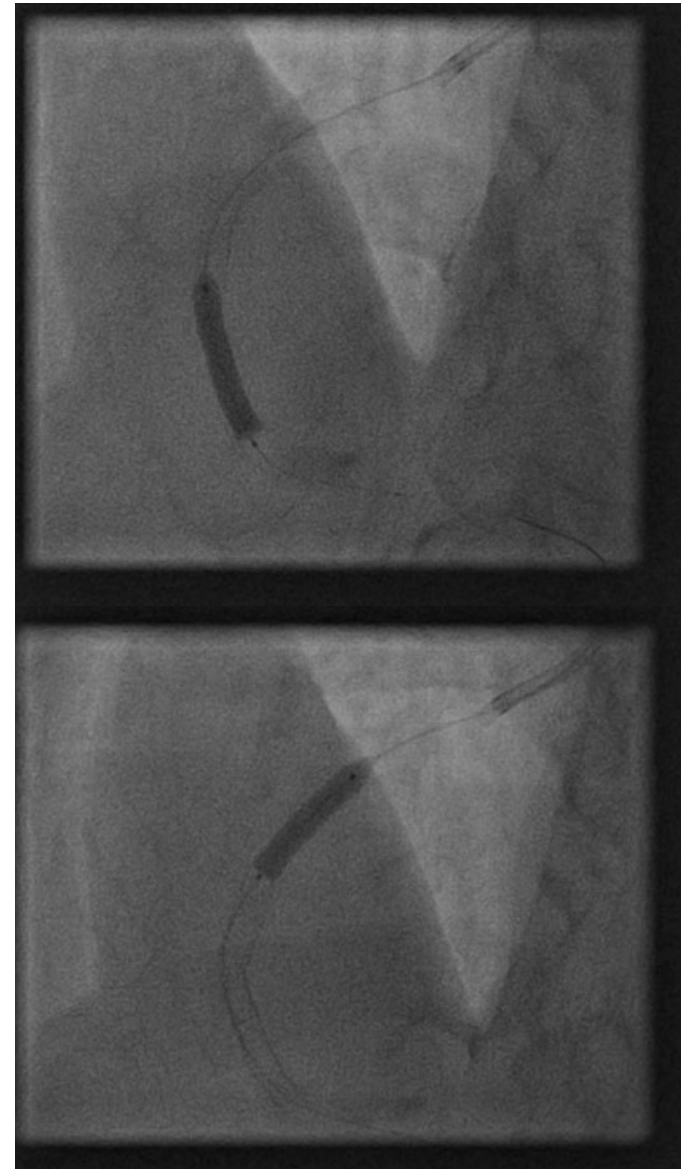
Direct Stenting Optimax 4x16 mm



Contrôle post Isosorbide 1 mg
Guide BMW enlevé ...

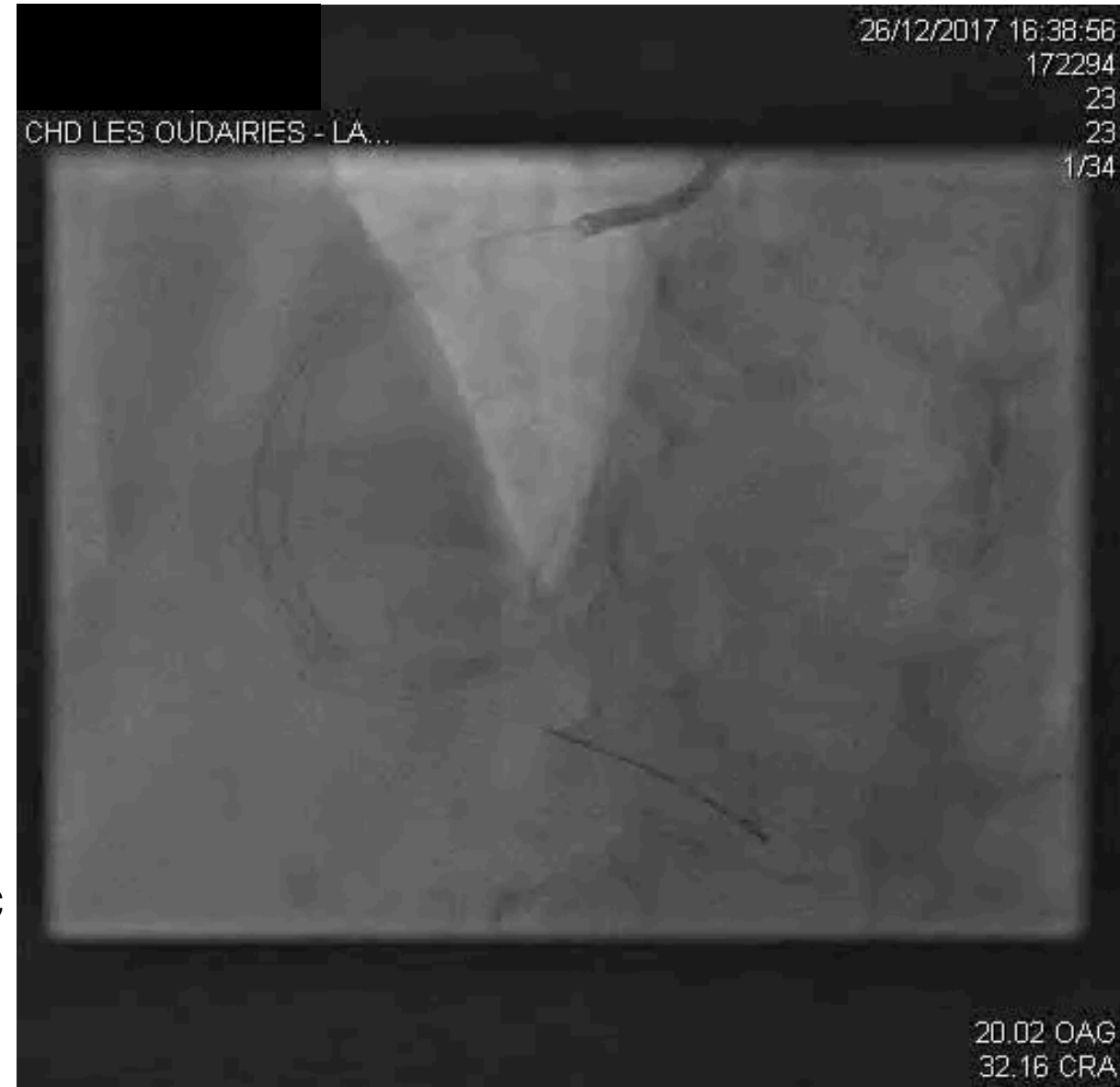

Remise en place d'un BMW sans difficulté
Thromboaspiration ... dans le doute...
sans succès !

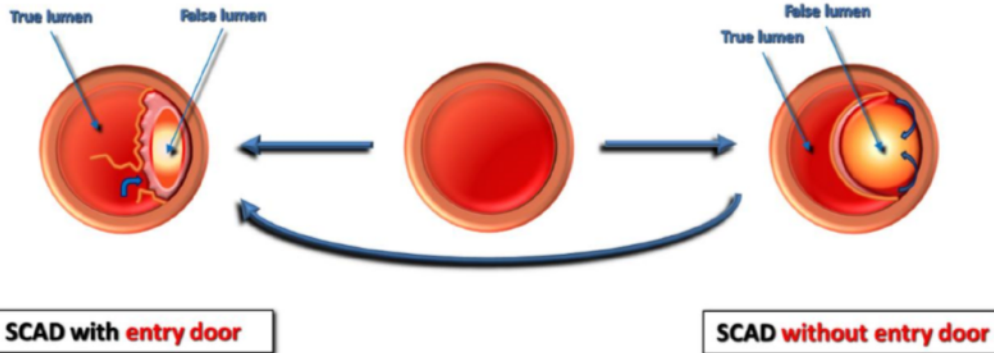


Mise en place de
deux stents
OPTIMAX
3,5 x 28
3,5 x 16 mm

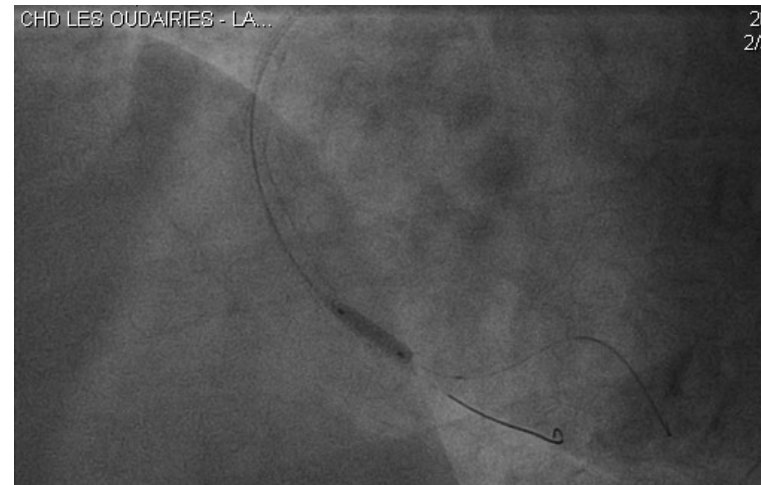
contrôle POST ATC



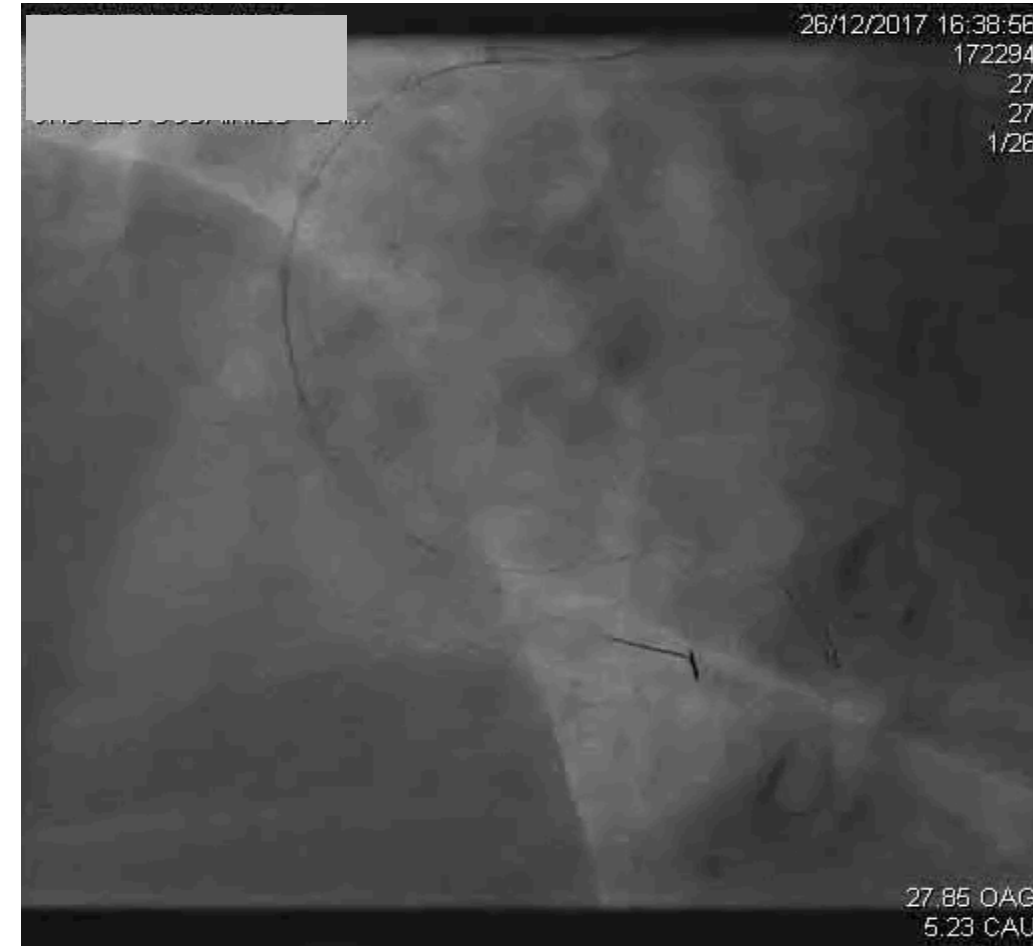
Hématome pariétal compressif



Giacoppo Daniele et al. Spontaneous Coronary Artery Dissection, International Journal of Cardiology (2014)



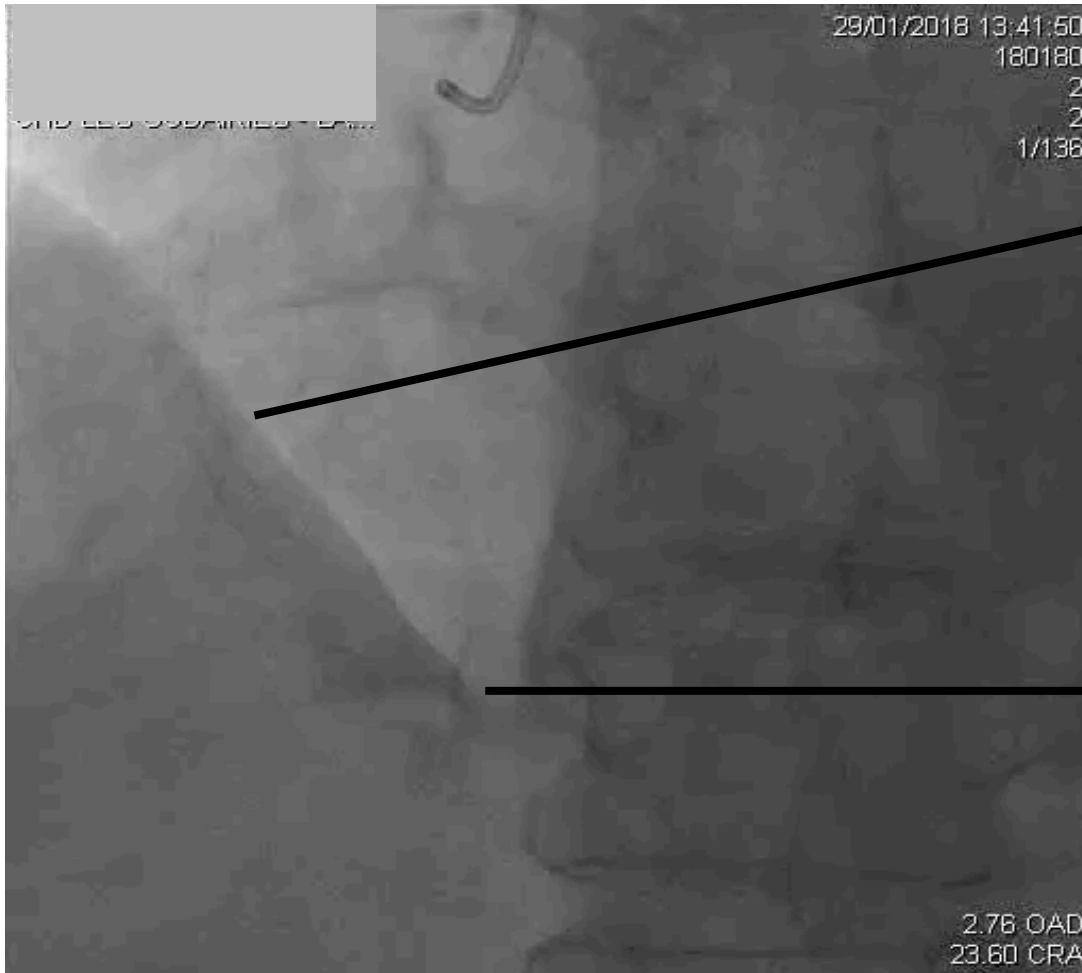
Guide BMW dans la RVP
FLEXTOME 2,75 X 10
14 ATM x 30 secondes



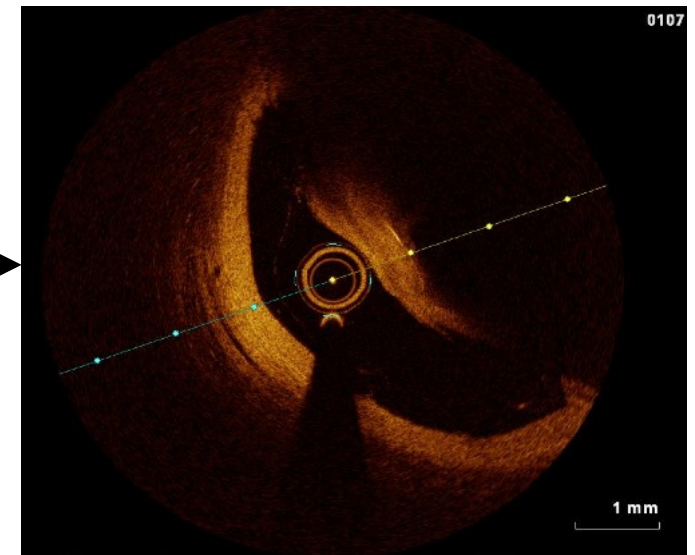
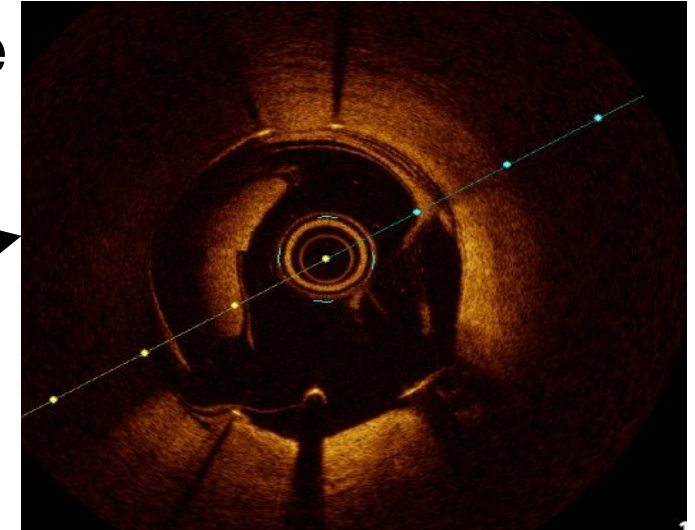
Disparition de la douleur
Normalisation du segment ST
Arrêt HBPM, switch ticagrelor - clopidogrel

Contrôle à un mois

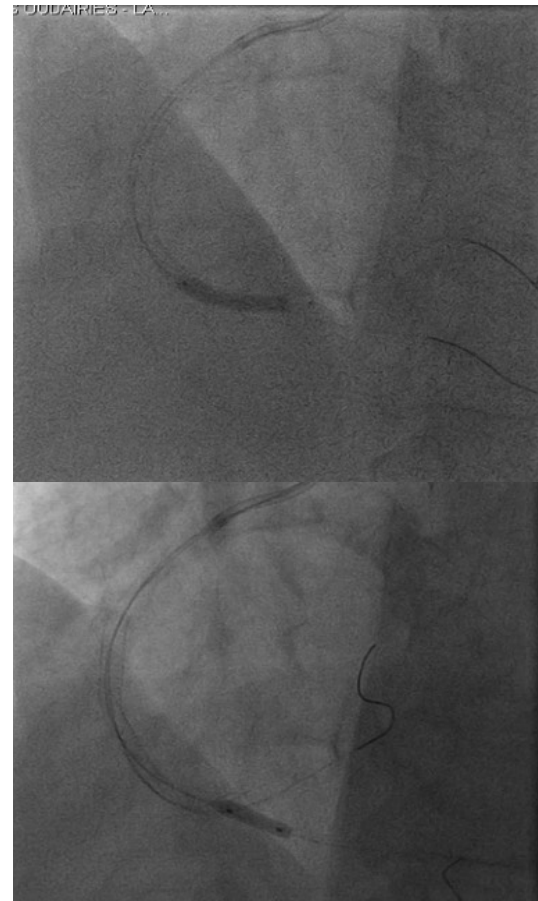- Nombreuses douleurs « atypiques » dans l'intervalle



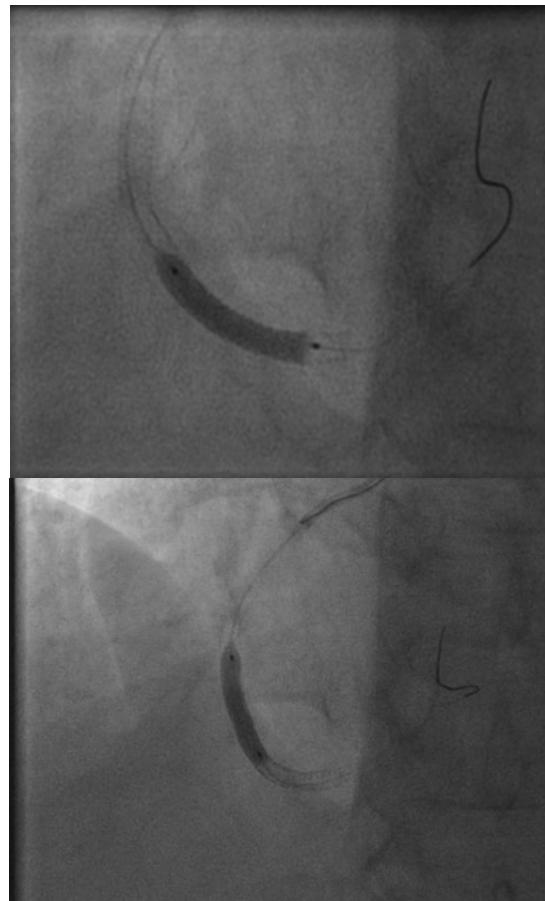
- Switch Clopidogrel – prasugrel
- Reprise de HBPM curative
- Commande de 2stents couverts Papyrus



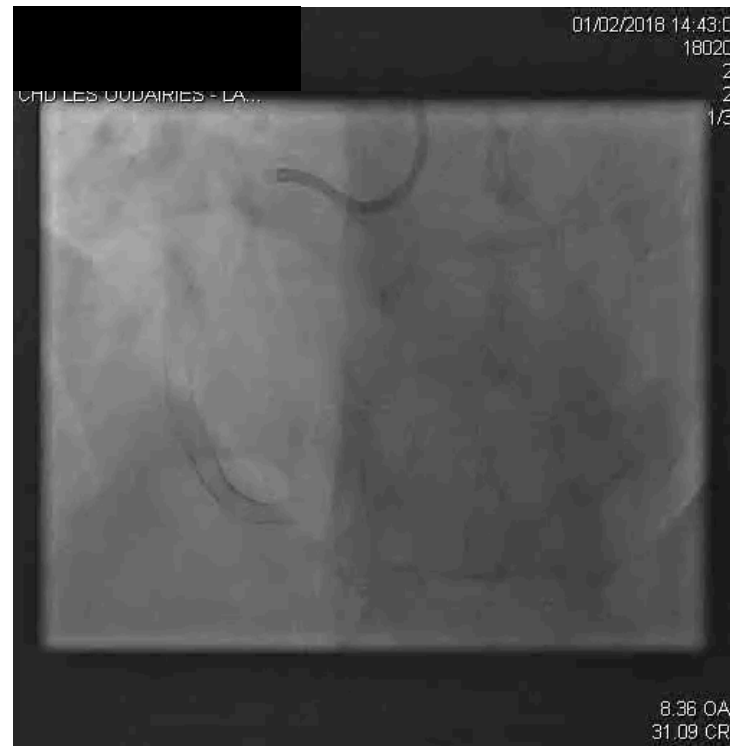Après 72 heures de réflexion...et notre commande livrée...



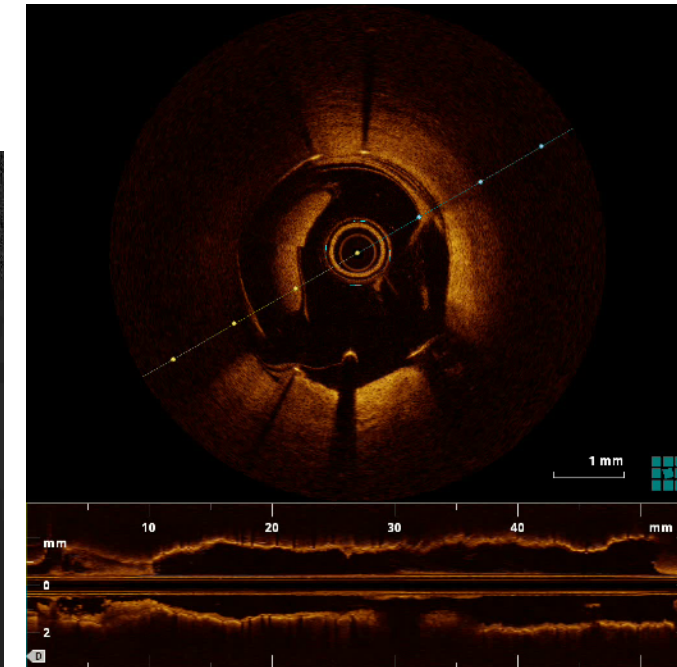
« Renforcement » de la bifurcated Xience 3 x 28 Cd3- RVP
Ouverture de la maille vers IVP



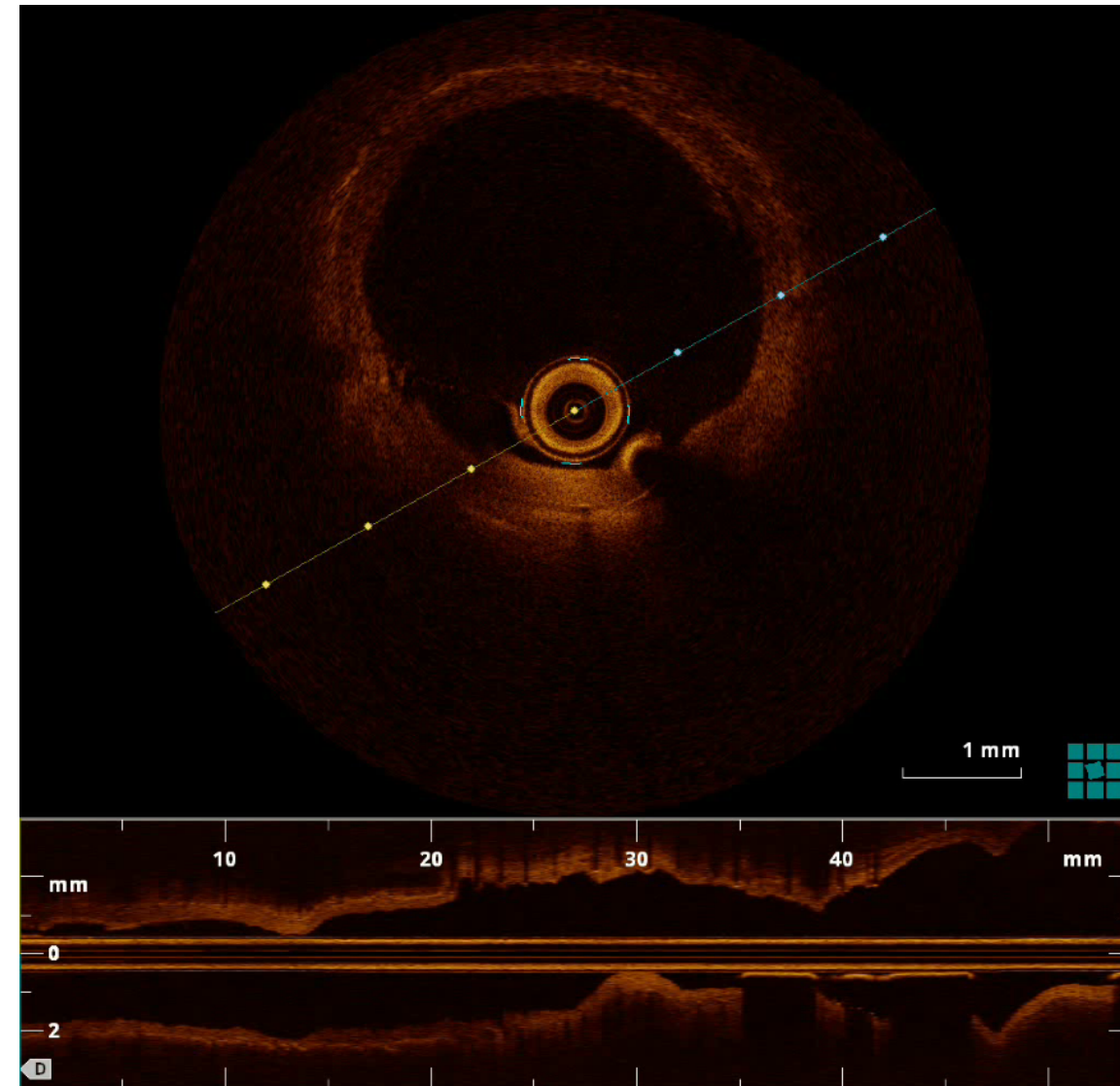
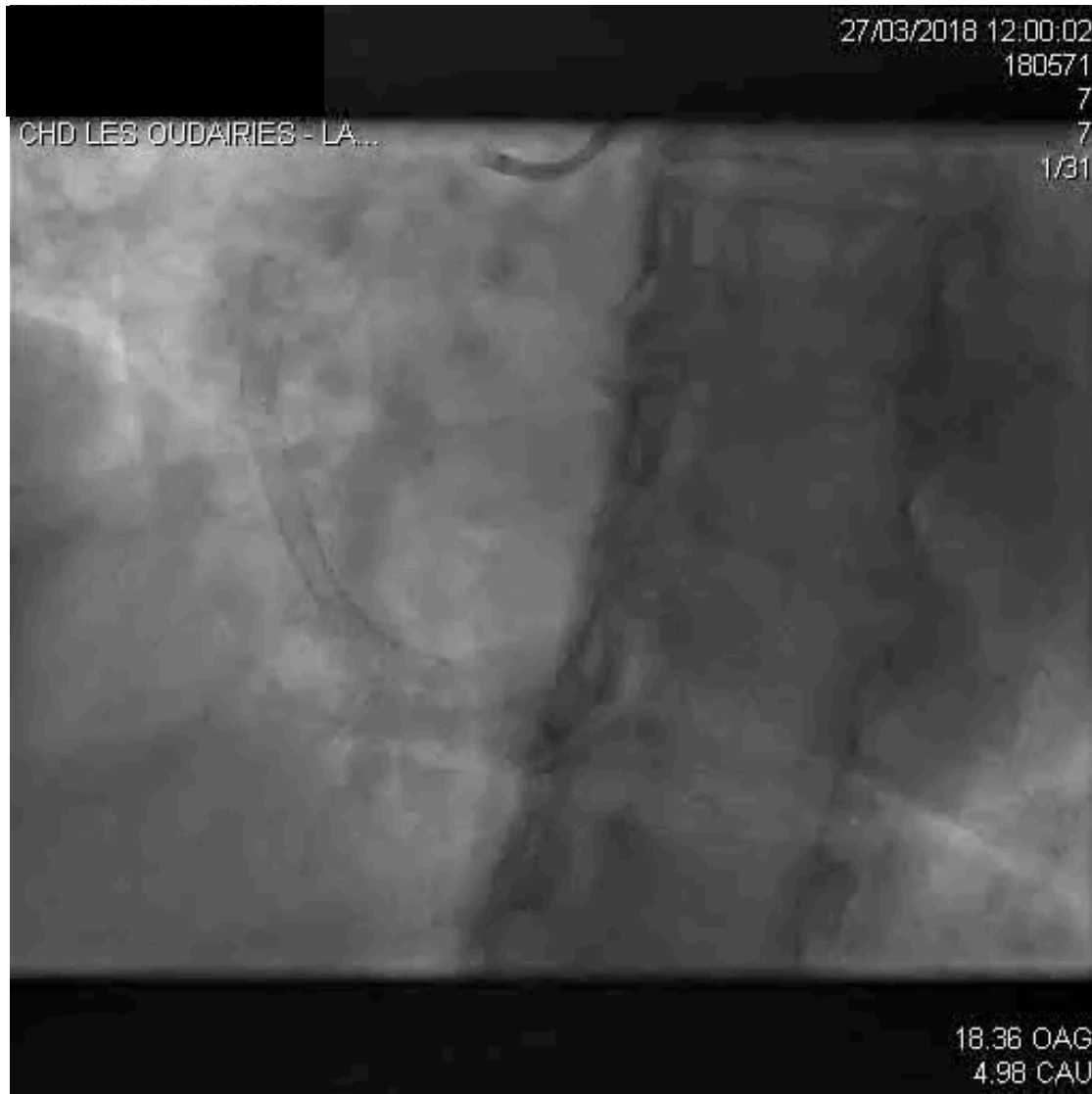
Mise en place de deux stents papyrus 4 X 26



Occlusion de Mg du bord droit
Pic CPK à 480 UI




Contrôle à un mois



TAKE HOME MESSAGE

- Un stent surdimensionné peut avoir des conséquences.
- L'hématome disséquant / la dissection coronaire/ chez la femme jeune n'est pas toujours spontané(e).
- Limiter le stenting au risque de pousser l'hématome en amont en aval.
- Contrôler la coronarographie à distance en cas d'angioplastie.
- Un ballon de scoring (Angiosculpt[®], Flextome[®] cutting balloon, NSE Alpha[®]) est un outils utile dans un CathLab.



- Les stents couverts de nouvelle génération (Papyrus[®], Bentley BeGraft[®]) ont transformé les indications et le service rendu.



Traditional sandwich design stent



PK Papyrus Covered single stent design

