

Une Valve , une artère, Les liaisons dangereuses

Bernard LIVAREK

Centre Hospitalier de Versailles

Mr Z... Yves - 1935

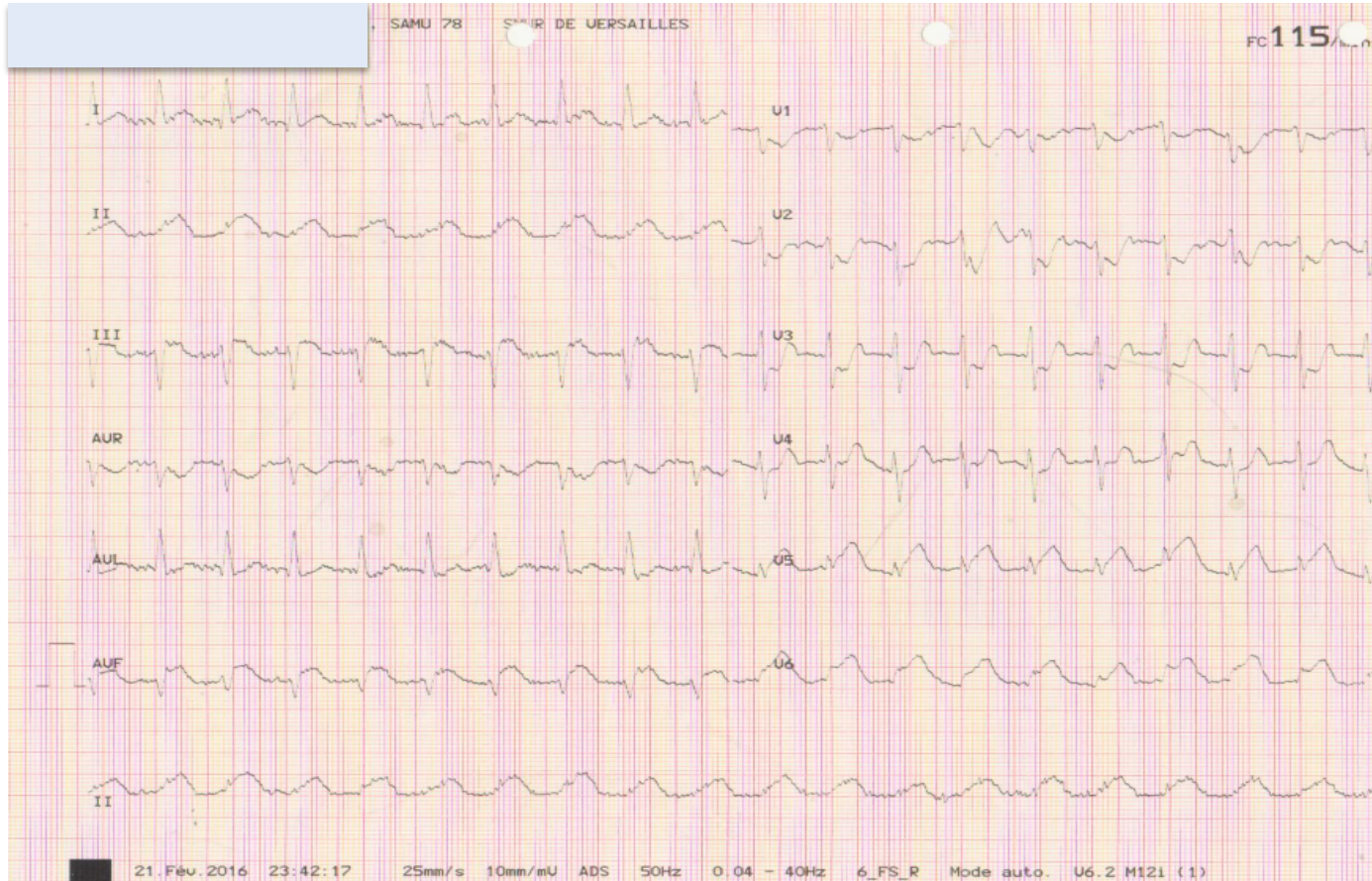
- RAC traité par TAVI (Edwards Sapien 3 26mm) en Novembre 2015
- FA paroxystique sous PREVISCAN

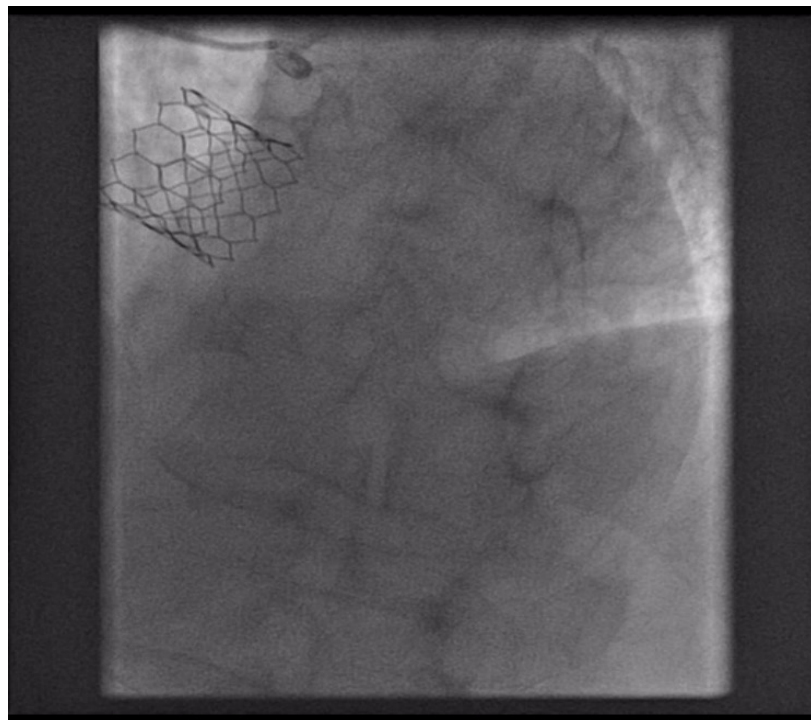
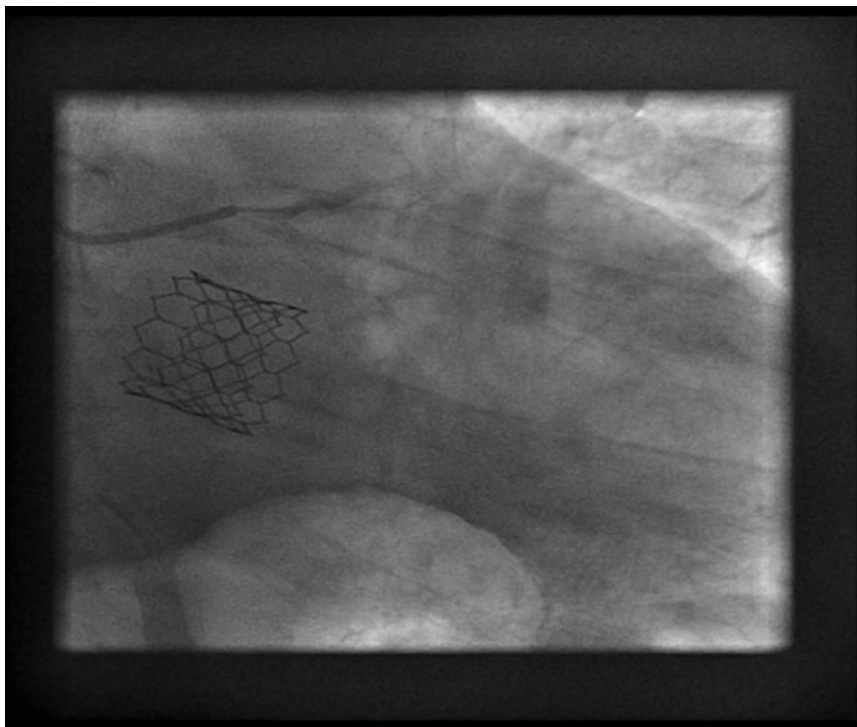
Mr Z... Yves - 1935

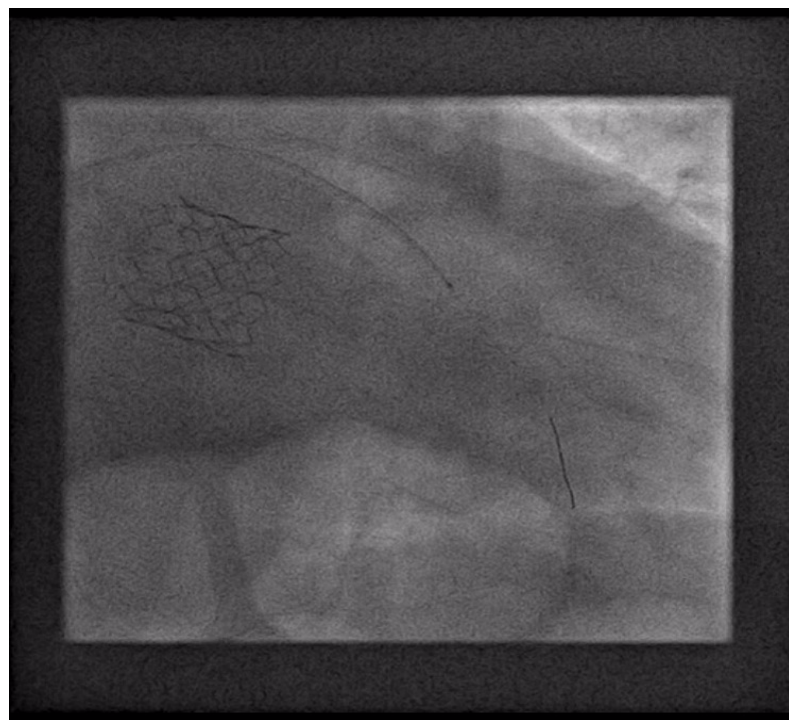
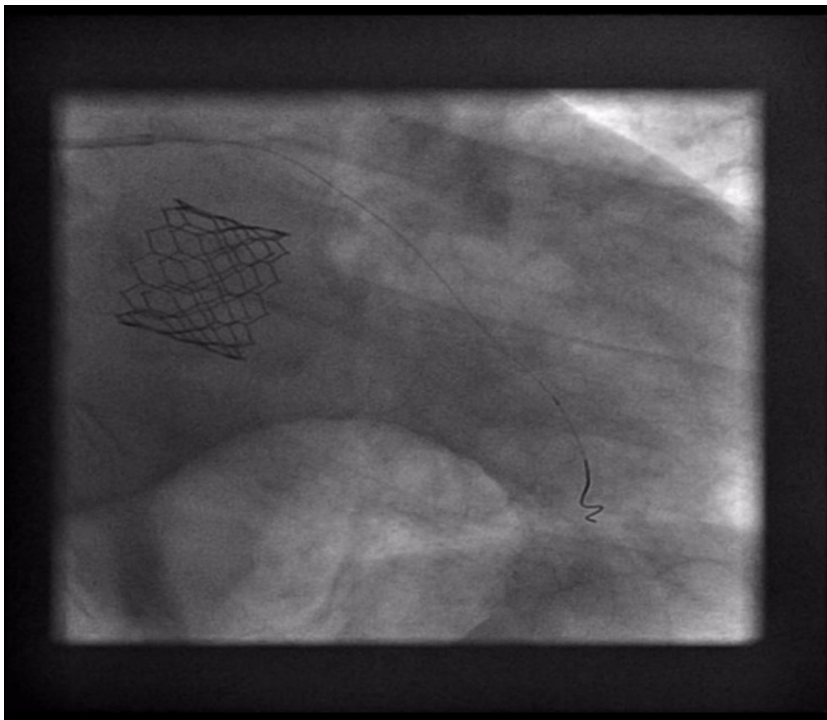
Le 21/02/2016: SCA ST + inféro latéral

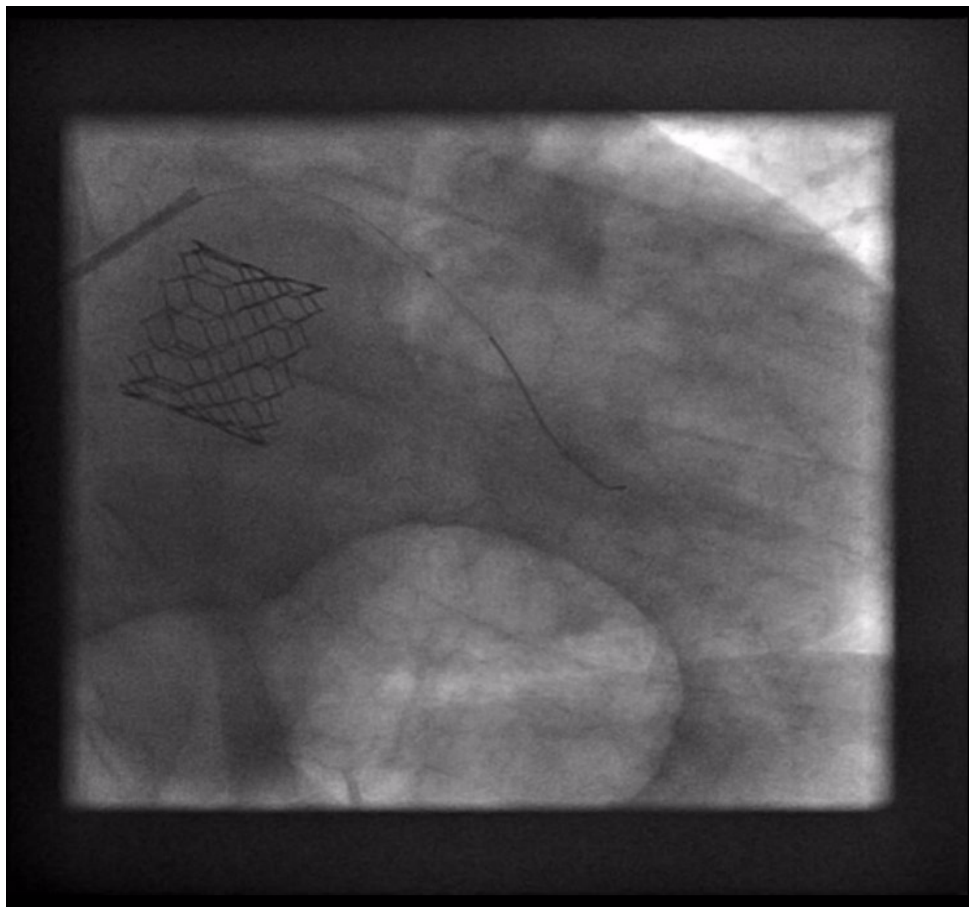
Douleur à 20h 30

Acheminé en Coro à 0h 30 par le SMUR 78









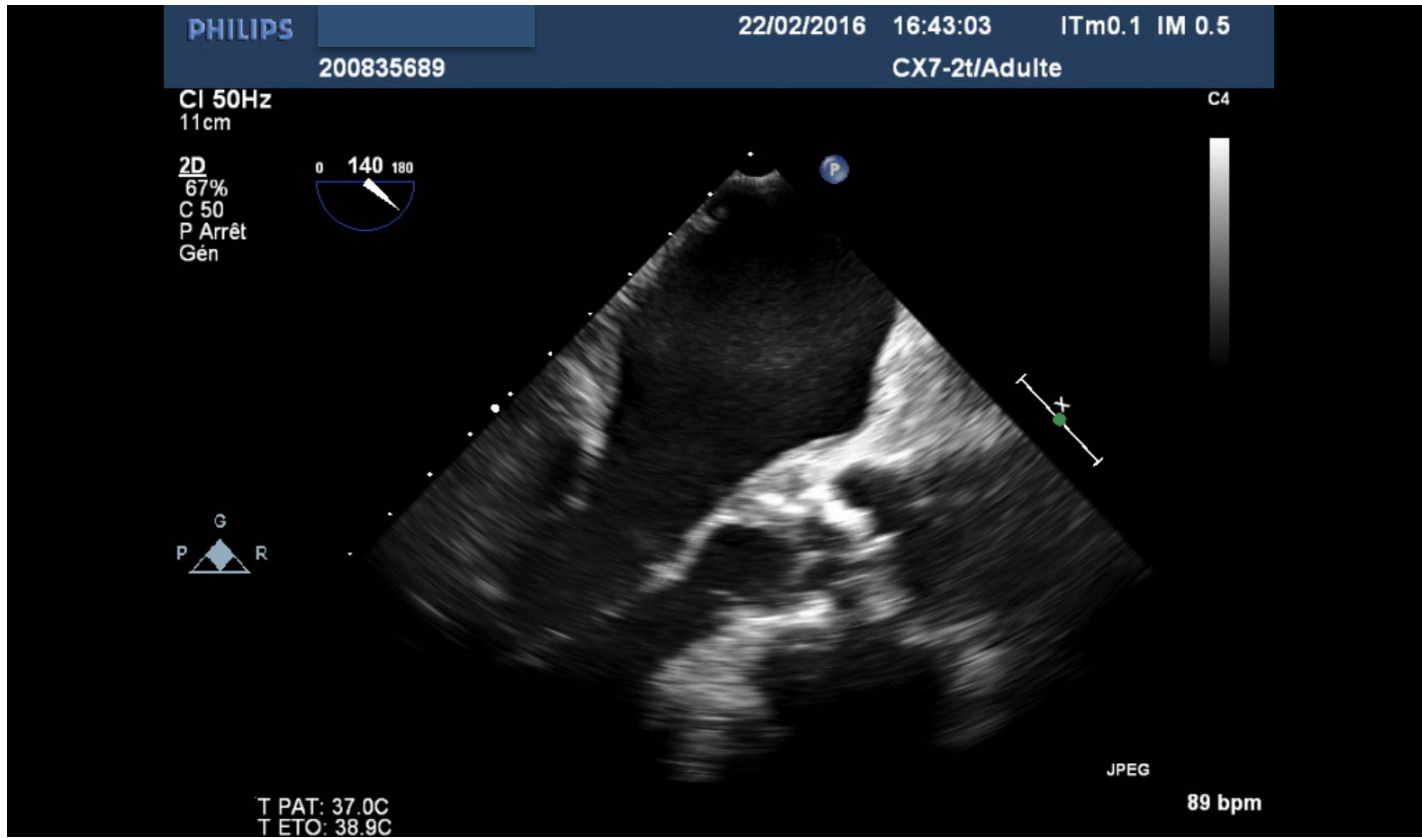
**1/ Aspect embolique de l'occlusion marginale:
Thrombo-aspiration seule, ASPIRINE + BRILIQUE**

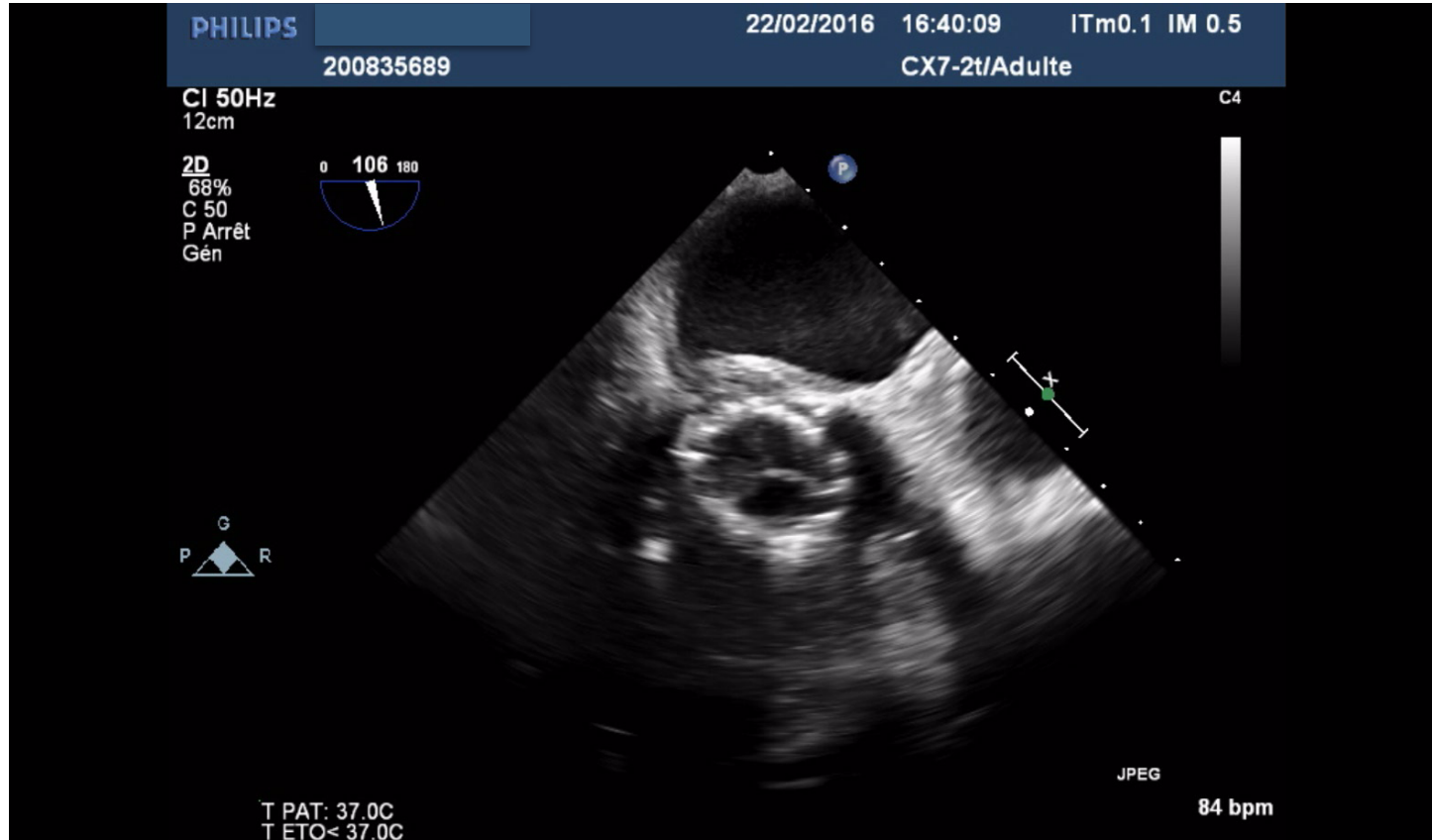
**2/ Notion d'hospitalisation pour sepsis à Entérobacter Faecalis dans les 10 jours
précédents → a reçu de la VANCOMYCINE**

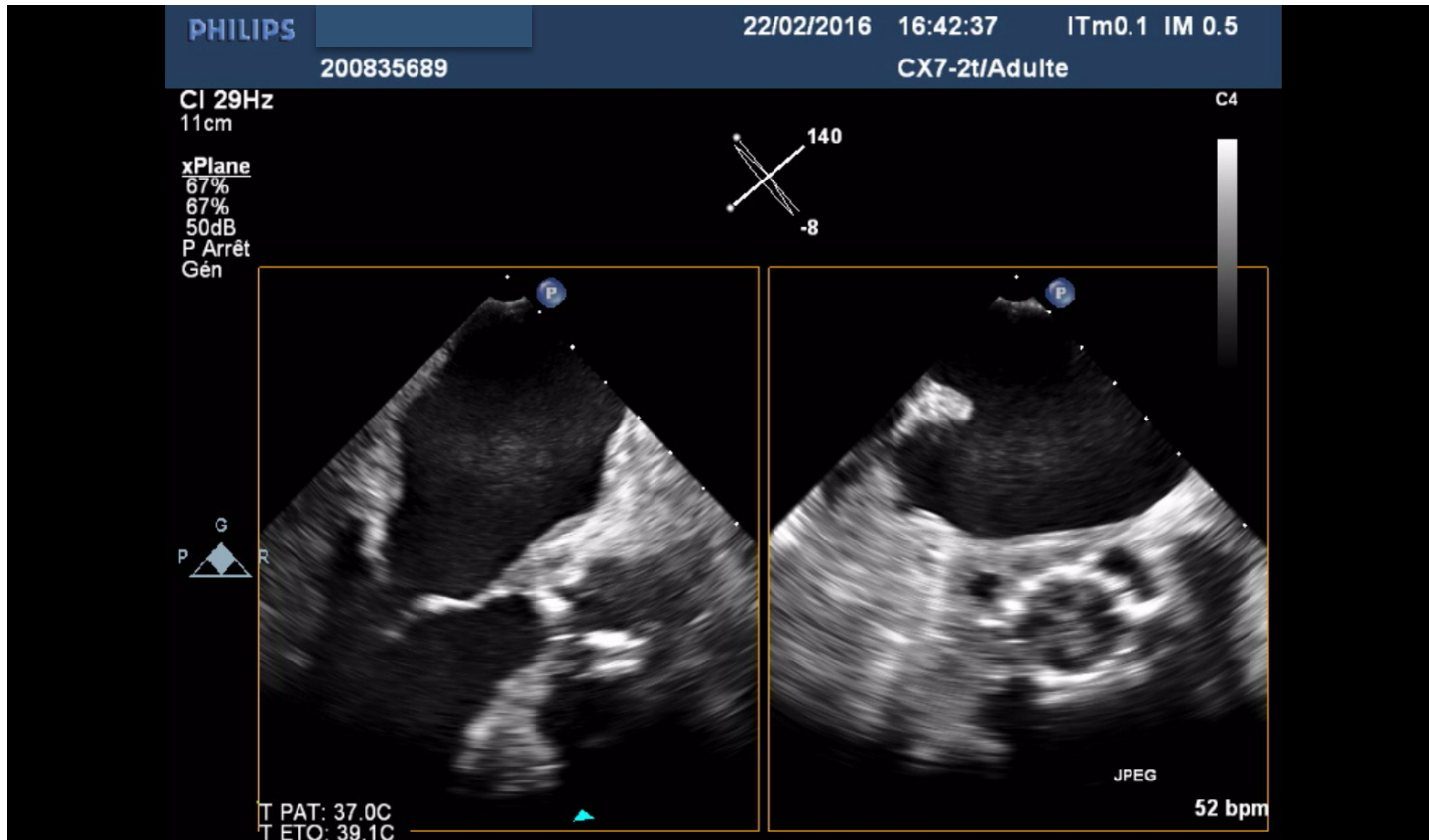
3/ Apyrexie à l'entrée au Centre Hospitalier de Versailles

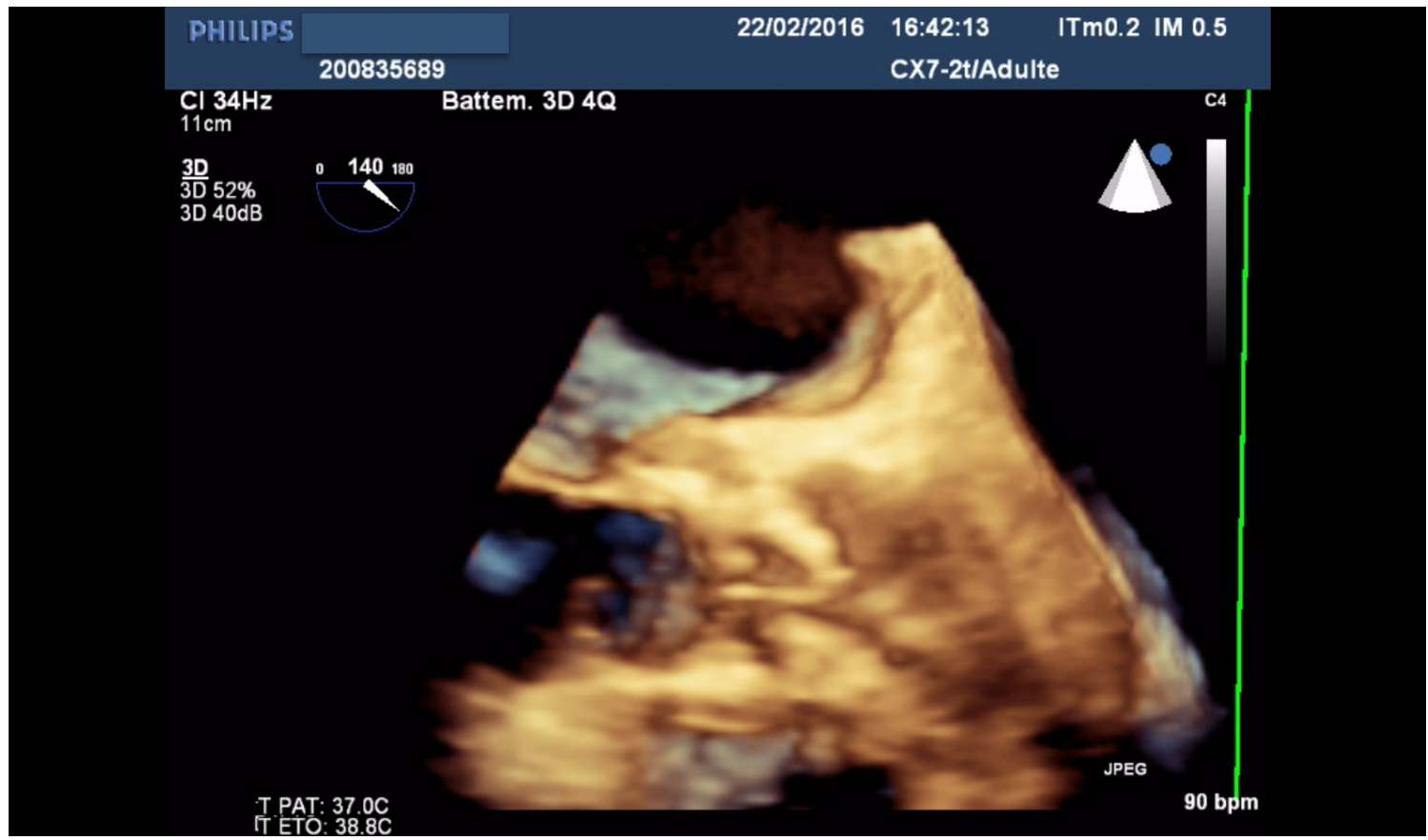4/ PNN 19 000 / mm³, CRP 160mg/l

Echographie Cardiaque

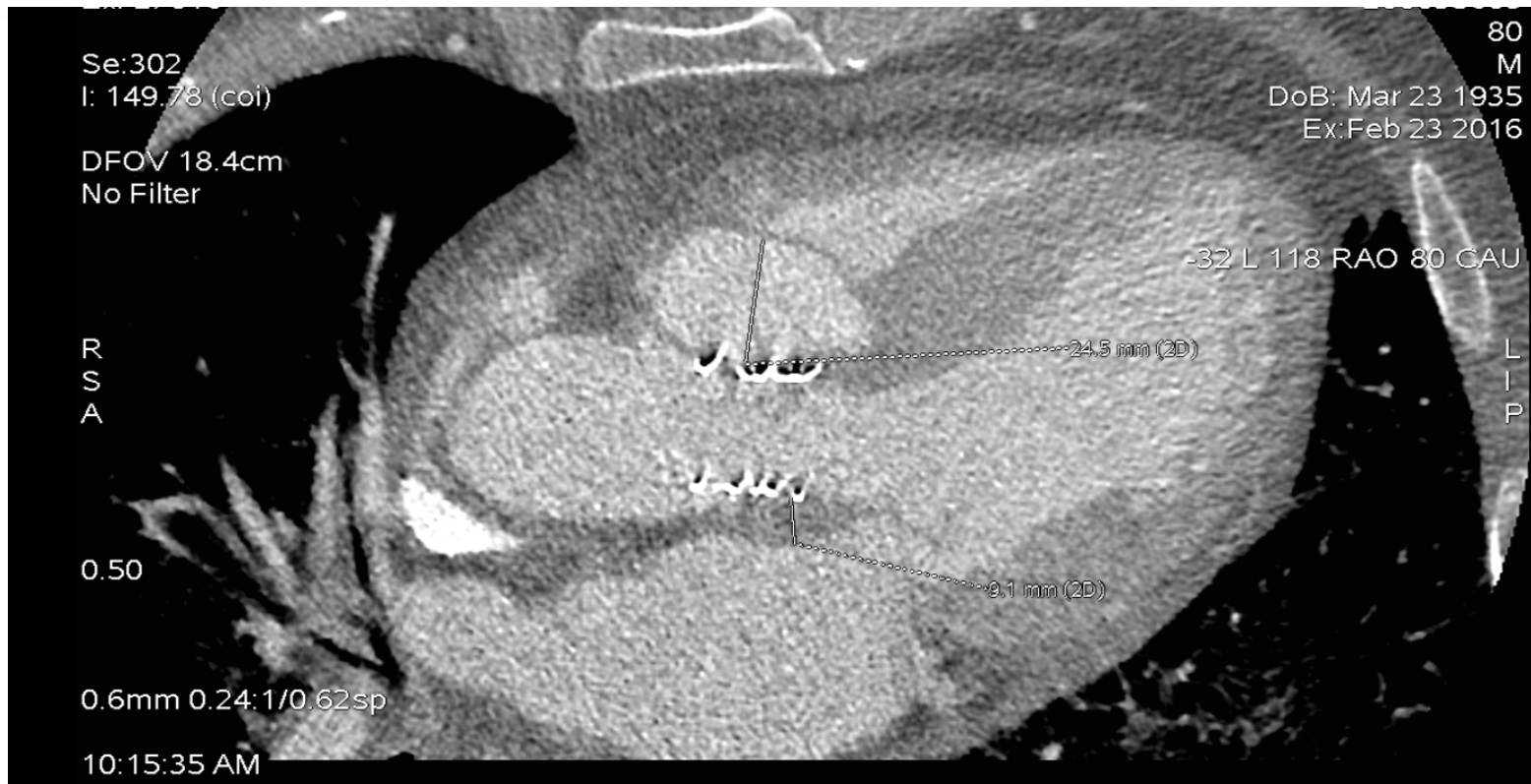

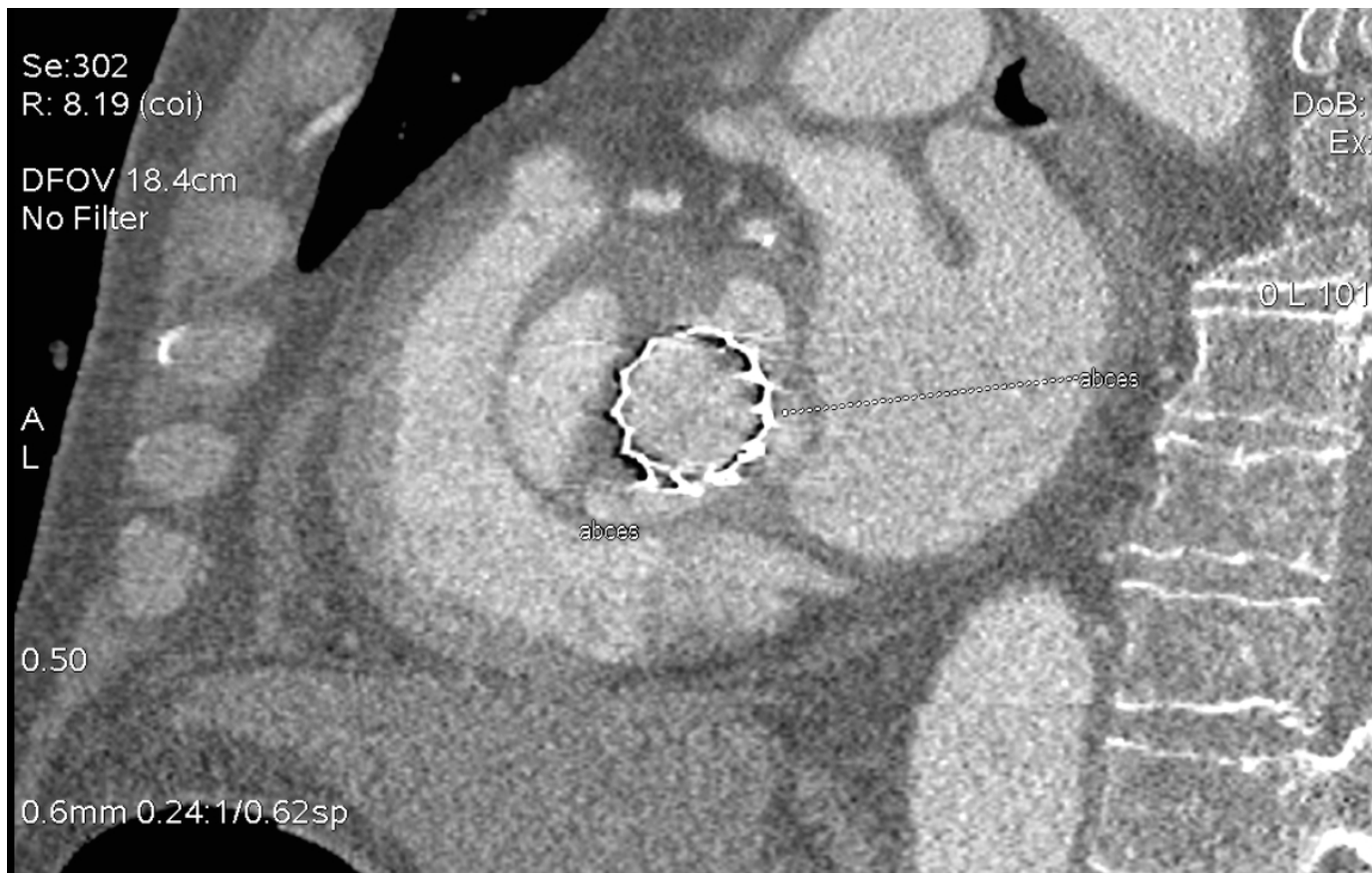


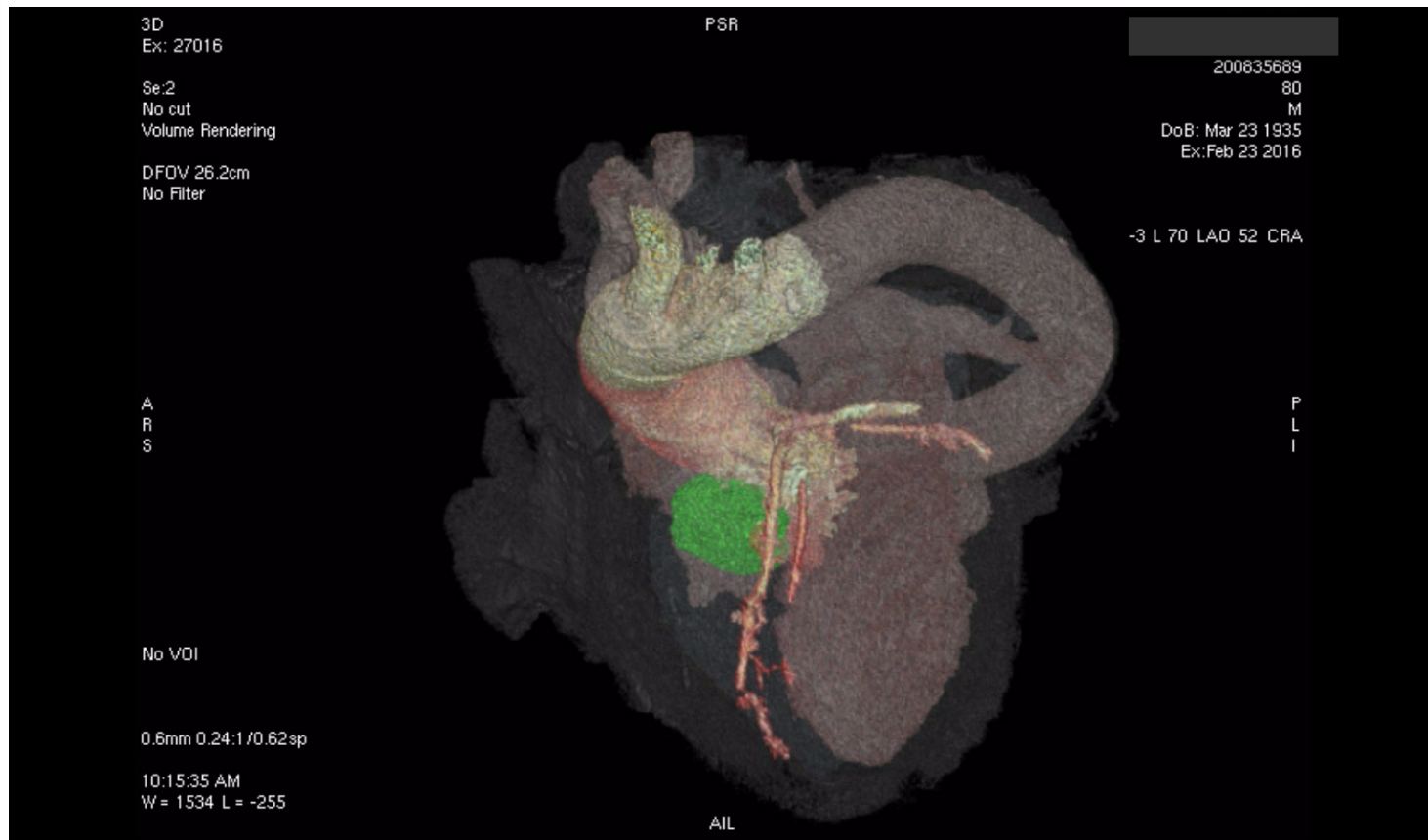




TDM







Conclusion:

Endocardite infectieuse sur bioprothèse aortique (TAVI) compliquée d'un infarctus du myocarde inféro-latéral embolique, avec abcès péri-prothétique et du trigone aorto-mitral.

Traitement de l'occlusion coronaire par thrombo-aspiration isolée.

Transfert en chirurgie.

Vivant.....

Après RVAo (bioprothèse), ischémie aiguë du membre inférieur gauche traitée par pontage fémoro-poplité sous articulaire, embolies spléniques, pacemaker.

Les devises Shadok

JE DIS DES CHOSES
TELLEMENT
INTELLIGENTES
QUE, LE PLUS
SOUVENT, JE
COMPRENDS PAS
CE QUE
JE DIS.

par
Laby
Zomeur



Zomeur